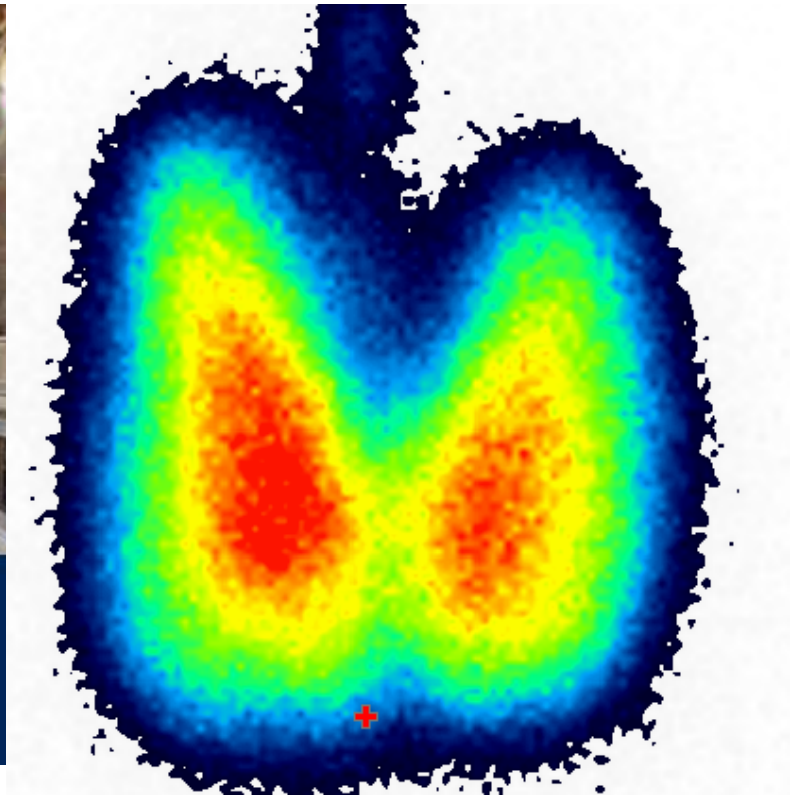

Amir Kurtaran
Nuklearmedizin-Rudolfstiftung

Rudolfstiftung
kav wiener krankenanstalten verbund Unternehmen Gesundheit
KUNST HISTORISCHES MUSEUM WIEN
www.aekwien.at
Stadt Wien Wien ist anders.

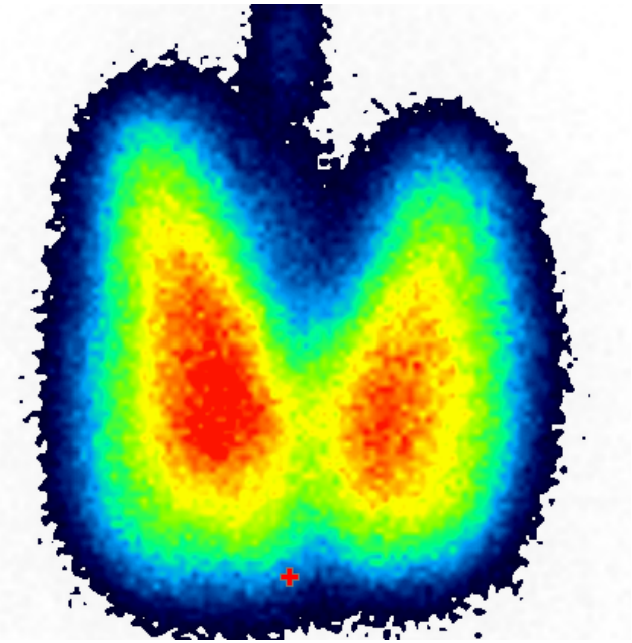

Warum brauchen wir Schilddrüsen-Szintigraphie und Feinnadelbiopsie?

Was können Szintigraphie und FNB, was die Anderen nicht können ?

Szintigraphie und FNB haben vieles gemeinsam !

I. Weiterführende Diagnostik

- Keine Screening-Methoden
- Keine baseline Untersuchungen

II. Aussagekräftig nur unter optimalen Bedingungen

- FNB: Fehlpunktion (z.B ohne US-Führung) oder bei Sampling-Error
- Scan: Bei Jodkontamination ist keine Beurteilung möglich

III. Ziel: Unnötige Operationen zu verhindern

- FNB: Keine Operationsindikation bei benigner Zytologie
- Scan: Keine Operation von euthyreoten heißen Knoten

IV. Einsatz: Abhängig von der geographischen Lage

- Struma-Endemiegebiete
- Nicht Struma-Endemiegebiete

M, 65a, Struma nodosa (Zufallsbefund)

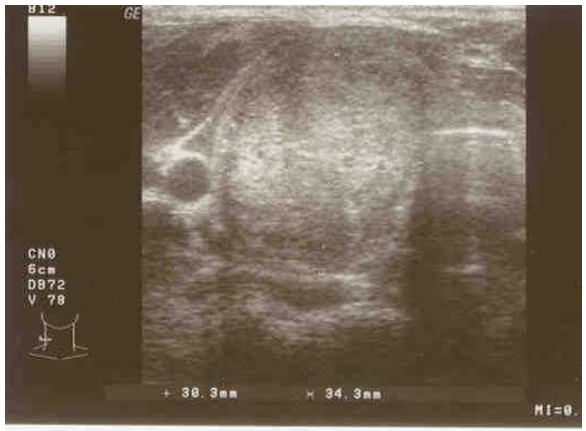

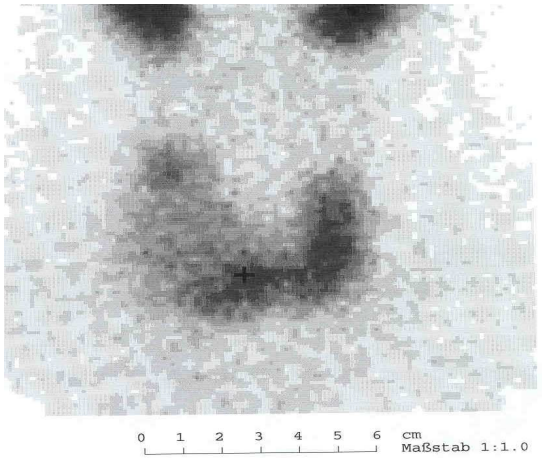

Rudolfstiftung
kav wiener krankenanstalten verbund Unternehmen Gesundheit
KUNST HISTORISCHES MUSEUM WIEN
www.aekwien.at
StaDt Wien Wien ist anders.

M, 65a, Struma nodosa (Zufallsbefund)

I. Großer Knoten, kalt, schnell (?) gewachsen → Operation
II. Fehlende Malignitätskriterien → Observanz
III. Keine Beschwerden, Op. abgelehnt → Zytologie

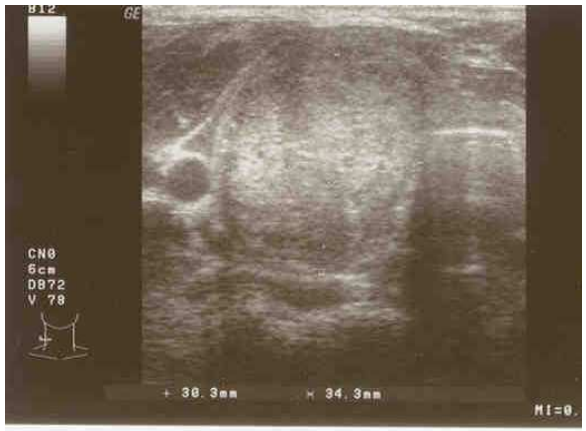

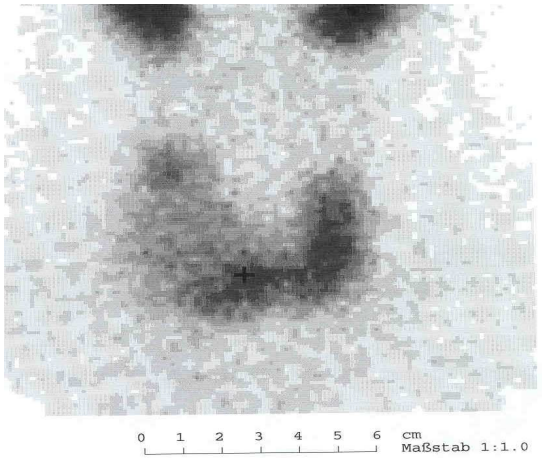

Rudolfstiftung
kav wiener krankenanstalten verbund Unternehmen Gesundheit
KUNST HISTORISCHES MUSEUM WIEN
www.aekwien.at
StaDt Wien Wien ist anders.

M, 65a, Struma nodosa (Zufallsbefund)

Allgemeines Krankenhaus der Stadt Wien

linisches Institut für Pathologie
-1090 Wien, Währinger Gürtel 18-20
el: (01) 40400/3671 Fax: 6370
orstand: O.Univ.Prof.Dr. D. Kerjaschki

Zytologie
Zytologie
Z04002186
vidiert
05-05-2004

n: Nuklearmedizin/Schilddrüsenambulanz
A-1090 Wien, Währinger Gürtel 18-20

at :
ebDat:
at.Zl:

Bef.Nr:
GJRVQLAL0

- - - Anforderungsteil - - -

Anfordernder Arzt: Dr. Özer

Anforderungsdatum: 03-05-2004 Uhrzeit: 13:37

Gewünschte Untersuchung: Zytologie

Untersuchungsmaterial:
Thyr. re.

Entnahmetechnik: Feinnadel

Entnahmedatum: 03-05-2004

Klinische Angaben:
Kalter Knoten, tw. zystisch
/sch

Anforderungsdatum: 03-05-2004 Uhrzeit: 13:37

Gewünschte Untersuchung: Zytologie

Untersuchungsmaterial:
Thyr. re.

Entnahmetechnik: Feinnadel

Entnahmedatum: 03-05-2004

Klinische Angaben:
Kalter Knoten, tw. zystisch
/sch

- - - Ergebnisteil - - -

Spezifikationen:
Mit Überweisungsschein eingelangt!

Mikroskopie:
Zytologisch in den Ausstrichpräparaten massenhaft Erythrozyten, eingelagert reichlich Kolloid und Thyreomakrophagen, dazwischen immer wieder regressiv und reaktiv veränderte Thyreozytenverbände zu sehen.
Daneben sieht man immer wieder kleine teils papilläre Verbände atypischer Zellen mit grossen Zellkernen und deutlicher Nukleolenprominenz.

Diagnose(n):
Regressiver Zysteninhalt, und papilläre Zellverbände, suspekt auf das Vorliegen eines papillären Karzinoms - histologische Abklärung erbeten.

Rudolfstiftung
kav wiener krankenanstalten verbund Unternehmen Gesundheit
KUNST HISTORISCHES MUSEUM WIEN
www.aekwien.at
StaDt+Wien Wien ist anders.

M, 65a, Struma nodosa (Zufallsbefund)

Allgemeines Krankenhaus der Stadt Wien

Univ.Klinik für Nuklearmedizin
Univ. Klinik f. Nuklearmed./Station 03T
A-1090 Wien, Währinger Gürtel 18-20
Tel: (01) 40400/
Univ.Prof. Dr. R. Dudczak

Patientenbrief

autom. fertig
03-11-2004

Pat :
GebDat:
Pat.Zl:

Bef.Nr:
GJVHYUCAA

Wien, am 03-11-2004

Sehr geehrte Frau Kollegin!
Sehr geehrter Herr Kollege!
Löbliche Abteilung!

Wir berichten über den stationären Aufenthalt von oben genanntem Patienten vom 11. bis 14.8.2004.

Vorläufige Diagnosen:
Multifok. papill. SD-Ca. (4 cm DM) pT2b pN1a (1/54) M0 C73
Z.n. Totalthyreoidektomie und zentrale Halsdissektion sowie diagnostische Lymphadenektomie am 28.6.2004

Durchgeführte Therapie:
Verabreichung von 78mCi J-131 am 12.8.2004.

Weitere Therapieempfehlung:
Thyrex 0,16 mg 1-0-0 30 min. vor dem Frühstück
Difluzol 150 mg 1-0-0 jeden Montag

Kontrolle:
An der SD-Karzinomambulanz 3L am Dienstag, 5.10.2004, 8:00 Uhr.
(an diesem Tag keine Einnahme der SD-Medikation!)

Rudolfstiftung
StaDt+Wien

Wiener Krankenanstaltenverbund
Krankenanstalt Rudolfstiftung
Nuklearmedizinisches Institut
Vorstand: Prim. Univ.Prof. Dr. Amir Kurtaran
1030 Wien, Juchgasse 25
Tel.: +43/01/711 165/3548
Fax: +43/01 711 65/3509
E-Mail: postkariso@wienkav.at
http://www.wienkav.at/kav/kar/

Wien, 10.07.2013/lub
viviert

Schilddrüsenambulanzbrief
01.07.2013

Labor vom 01.07.2013

Analyse		Ergebnis	Einheit	Referenzbereich
TSH	*	0.030	µU/ml	0.200 - 3.700
Freies T4		1.54	ng/dl	0.90 - 1.70
Freies T3		3.06	pg/ml	2.00 - 4.50
Thyreoglobulin	*	0.39	ng/ml	2.00 - 70.00
Thyreoglobulin-Antikörper		15.69	U/ml	0.00 - 115.00
Thyreoperoxidase(TPO)-Antikörper		6.24	U/ml	0.00 - 34.00

Sonographie:
Auswärtiger Sonographiebefund: Kein Schilddrüsengewebe nachweisbar. Keine Lymphknotenvergrößerungen.

Auswärtiges Thoraxröntgen:
Altersentsprechend unauffällige Thoraxorgane.

Diagnose:
Z.n. multifokalem papillären Schilddrüsenkarzinom (pT2b, pN1a).
Z.n. Thyreoidektomie 2004 und ablativer Radiojodtherapie.
Unauffälliger Ganzkörperscan 2009, geringe latente Hyperthyreose unter Therapie.

Therapievorschlag:
Weiterhin 1 x 1 Tabl. Euthyrox 125 µg tägl. nüchtern 30 Minuten vor dem Frühstück.

Kontrolle:
In 1 Jahr.

Rolle der FNB

- Die einzige Möglichkeit präoperativ einen Schilddrüsenknoten auf Malignität zu prüfen
  - Ziel: Möglichst viele Karzinome präoperativ zu detektieren!
  - Unnötige Operation möglichst verhindern
- Fester Bestandteil im Management von SD-Knoten in allen Leitlinien

Was sagen die Metaanalysen zur FNB?

Sensitivität	68–98 %	(im Mittel 83 %)
Spezifität	72–100 %	(im Mittel 92 %)

Gharib H , Goellner J R , Johnson D A . Fine-needle aspiration cytology of the thyroid. A 12-year experience with 11 000 biopsies . Clin Lab Med 1993 ; 13 : 699 – 709
Gharib H, Goellner JR (1993) Fine-needle aspiration biopsy of the thyroid: an appraisal. Ann Intern Med 118:282–2897

Sensitivität	bis 99 %
Spezifität	bis 98 %

Hamburger JI NY State J Med 1986
Van Harle, Ann Intern Med. 1982
Gharib Mayo Clin Proc 1994

Fine-Needle Aspiration Biopsy of the Thyroid Gland

Last Updated: December 24, 2012

Print Chapter Word Document PDF

Authors

Diana S. Dean, MD, FACE
Consultant, Division of Endocrinology, Diabetes, Metabolism, and Nutrition, Mayo Clinic, Rochester, Minnesota; Assistant Professor of Medicine, College of Medicine, Mayo Clinic

Hossein Gharib, M.D.

6d.1. INTRODUCTION

Fine-needle aspiration (FNA) biopsy of the thyroid gland is an accurate diagnostic test used routinely in the initial evaluation of nodular thyroid disease (1-6). Epidemiologic studies suggest that nodular thyroid disease is a common clinical problem, with a prevalence of 4% to 7% in the adult population in North America and an annual incidence of 0.1%, which translates into approximately 300,000 new nodules in the United States (1). A survey of clinical members of the American Thyroid Association revealed that most endocrinologists (96%) perform FNA biopsy for diagnosis of thyroid nodules (7). In addition, FNA with ultrasonographic guidance (US-FNA) is used routinely in follow-up surveillance of patients with thyroid cancer. Therefore, we estimate that more than 300,000 thyroid FNA biopsies will be performed this year in the United States alone. Worldwide, the number of thyroid aspirations is most likely in the millions. Thus, the importance of FNA biopsy in thyroid practice cannot be overemphasized.

6d.8.7. Diagnostic Accuracy

Analysis of the data reveals that the sensitivity of FNA ranges from 65% to 98% (mean, 83%), and specificity ranges from 72% to 100% (mean, 92%) (11,20,26). The predictive value of a positive or suspicious cytologic result is approximately 50%. The overall accuracy for cytologic diagnosis approaches 95% (Table 1).

Table 1. Summary Data From Literature Survey on Thyroid FNA*

Feature	Mean	Range	Definition
Sensitivity, %	83	65-98	Likelihood that patient who has disease has positive test results
Specificity, %	92	72-100	Likelihood that patient without disease has negative test results
Positive predictive value, %	75	50-96	Fraction of patients who have positive test who have disease
False-negative rate, %	5	1-11	FNA negative; histology positive for cancer
False-positive rate, %	5	0-7	FNA positive; histology negative for cancer

FNA, fine-needle aspiration.*From AACE/AME Task Force on Thyroid Nodules (2). Used with permission.

Rudolfstiftung
kav wiener krankenanstalten verbund Unternehmen Gesundheit
KUNST HISTORISCHES MUSEUM WIEN
www.aekwien.at
StaDt+Wien Wien ist anders.

Andere Seite der Medaille

Wien Klin Wochenschr. 1997 Feb 28;109(4):116-22.

[The "cold" nodule of the thyroid gland: 20 years experience with 2,071 patients and diagnostic limits of fine needle biopsy].

[Article in German]

Raber W[1], Kmen E, Kaserer K, Waldhäusl W, Vierhapper H.

Author information

Abstract

The files of 2071 patients with (Tc99m)-scintigraphically "cold" thyroid nodules (CTN) attending a teaching hospital were analysed retrospectively. Between 1975 and 1995 altogether 49 endocrinologists with varying degrees of experience carried out the clinical evaluation as well as fine needle aspiration biopsy (FNAB), and 33 pathologists undertook the cytological interpretation. By clinical criteria the CTN of 1272 patients were deemed benign, whilst malignancy was suspected in 301 patients (81% and 19% of evaluable cases, respectively). A cytological diagnosis was made in 47.3% of all FNAB performed ("benign" in 611 patients, "follicular neoplasia" in 86, and "malignant" in 39 patients; 39.3%, 5.5% and 2.5%, respectively). 36.5% of the clinically suspect CTN and all nodules with a cytological diagnosis of either "follicular neoplasia" or "malignant" in patients who could be followed up after the FNAB procedure were treated surgically, leading to a total of 420 histological diagnoses. 76% and 35% of the CTN classified as being suspicious of malignancy in the preoperative clinical and cytological evaluation, respectively, were found to be malignant on histology. A clinical assessment of "no abnormality" and "normal" cytology missed a malignant lesion in 16.3% and 15% of cases, respectively. Thus, under routine teaching hospital conditions, the selection of patients with CTN for surgery cannot be based on cytological criteria alone. The FNAB in this setting should be employed exclusively to supplement the clinical and scintigraphically findings.

Patienten mit kalten Knoten (n= 2071)

- ✓ 53 % : Nicht-diagnostisch
- ✓ 15 % : falsch negative FNB (normale Zytologie, maligne Histologie)
- ✓ Histologische Malignität
  - ✓ 76% der klinisch suspekten Knoten
  - ✓ 35% der suspekten FNB

Gründe für diskrepante Ergebnisse

- Keine klar definierte Indikationsstellung
- Geringe Qualität des Punktats (optimale Materialgewinnung und Verarbeitung)
- Keine Standardisierung diagnostischer Kategorien
- Fehlende Erfahrung des Punkteurs
  - 100 – 200 FNB in einem rel. Kurzen Zeitraum durchgeführt haben
  - ca. 10 FNB / Woche

Mazzaferri 1993, NEJM

Andere Seite der Medaille

Wien Klin Wochenschr. 1997 Feb 28;109(4):116-22.

[The "cold" nodule of the thyroid gland: 20 years experience with 2,071 patients and diagnostic limits of fine needle biopsy].

[Article in German]

Raber W[1], Kmen E, Kaserer K, Waldhäusl W, Vierhapper H.

Author information

Abstract

The files of 2071 patients with (Tc99m)-scintigraphically "cold" thyroid nodules (CTN) attending a teaching hospital were analysed retrospectively. Between 1975 and 1995 altogether 49 endocrinologists with varying degrees of experience carried out the clinical evaluation as well as fine needle aspiration biopsy (FNAB), and 33 pathologists undertook the cytological interpretation. By clinical criteria the CTN of 1272 patients were deemed benign, whilst malignancy was suspected in 301 patients (81% and 19% of evaluable cases, respectively). A cytological diagnosis was made in 47.3% of all FNAB performed ("benign" in 611 patients, "follicular neoplasia" in 86, and "malignant" in 39 patients; 39.3%, 5.5% and 2.5%, respectively). 36.5% of the clinically suspect CTN and all nodules with a cytological diagnosis of either "follicular neoplasia" or "malignant" in patients who could be followed up after the FNAB procedure were treated surgically, leading to a total of 420 histological diagnoses. 76% and 35% of the CTN classified as being suspicious of malignancy in the preoperative clinical and cytological evaluation, respectively, were found to be malignant on histology. A clinical assessment of "no abnormality" and "normal" cytology missed a malignant lesion in 16.3% and 15% of cases, respectively. Thus, under routine teaching hospital conditions, the selection of patients with CTN for surgery cannot be based on cytological criteria alone. The FNAB in this setting should be employed exclusively to supplement the clinical and scintigraphically findings.

Patienten mit kalten Knoten (n= 2071)

- ✓ 53 % : Nicht-diagnostisch
- ✓ 15 % : falsch negative FNB (normale Zytologie, maligne Histologie)
- ✓ Histologische Malignität
  - ✓ 76% der klinisch suspekten Knoten
  - ✓ 35% der suspekten FNB

Negative Zytologie = Kein Malignom

–Verlaufsuntersuchungen für 11000 FNB und an zytologisch benignen Schilddrüsen-Knoten von 140 Patienten über 15 Jahre

Fazit: Zytologisch benigne Schilddrüsenknoten im weiteren Verlauf in der Regel keine maligne Transformation erfahren.

Kuma K, et al. Outcome of long standing solitary thyroid nodules. World J Surg 1992; 16: 583–7

–Bei technisch adäquaten Materials aus 2 getrennt durchgeführten Punktionen tatsächlich aus der Ziel-Läsion →zytologisch negativer Befund =99 %iger Sicherheit histologisch gutartig.

Ting et al. Der Nuklearmediziner 2012; 35: 22–29S

DER KALTE KNOTEN

(organisiert von der Fachgruppe Nuklearmedizin, Wien)

Autoren:
C. Auinger, R. Dudczak, B. König, K. Koriska, A. Kroiss, G. Krotla, T. Leitha, S. Meghdadi, W. Pfleger, G. Stangl, A. Staudenherz, G. Zettinig

1. Die FNA ist ein **wesentliches Hilfsmittel im Nachweis von Schilddrüsenmalignomen** und ihre Indikation sollte großzügig gestellt werden ([19], [20]).
2. Die FNA ist **nebenwirkungsarm** und **ungefährlich**.
3. Als **Indikation** gelten ([21]):
   a. Klinisch und/oder sonografisch malignomverdächtige Knoten > 1 cm (in Ausnahmefällen auch kleinere Knoten, z.B. bei Primärtumorsuche)
   b. Schnell wachsende umschriebene Veränderungen der Schilddrüse
   c. V.a. Tumorrezidiv bei Patienten mit behandeltem Schilddrüsenkarzinom
   d. V.a. intrathyreoidale Metastasen
   e. Umschriebener Herdbefund und Metastasen eines unbekannten Primärtumors
   f. Entlastungspunktion im Sinne einer Therapie bei großen, mechanisch wirksamen Schilddrüsenzysten
   g. Diagnostisch unklare Fälle zur Sicherung der Diagnose einer subakuten Thyreoiditis
   h. Diagnostisch unklare Fälle bei der chronisch lymphozytären Thyreoiditis
4. **Zwei bis vier Aspirationen** pro Knotens erscheinen sinnvoll ([22])
5. **Eine inkonklusive FNA muss einmal repunktiert werden.** Weitere Repunktionen scheinen die Trefferquote jedoch nicht wesentlich zu erhöhen.
6. Unter **optimierten Bedingungen** (> 75% diagnostische Punktionen) sind benigne Befunde in 69% (53-90%), suspekte Befunde in 10% (5-23%) und maligne Befunde in 4% (1-10%) zu erwarten (Zusammenfassung von [23] auf Basis von [24], [25]).
7. Das zytologische Ergebnis einer **follikulärer oder onkozytären Proliferation schließt ein Malignom jedoch nicht aus**. Falsch negative Befunde sind in 7-28% und falsch positive Diagnosen 0-2% beschrieben ([26], [27]).
8. **Eine beurteilbare und negative FNA schließt trotz mäßigem Knotenwachstum im Verlauf ein Malignom mit hoher Wahrscheinlichkeit aus** ([28], [29]).
9. **Praktisch alle publizierten Leitlinien nennen die FNA als wesentliches Entscheidungsinstrument in der Indikationsstellung zum chirurgischen Eingriff.**

Zentren mit erfahrenen Zytologen und Punkteurs

.

- Rate falsch-negativer Befunde an den operierten Patienten 0,5-5% (<5%)
- Rate falsch-positiver zytologischer Befunde wird mit 0–8% (im Schnitt ~3%)

Zytologisch als „histologisch abklärungsbedürftigen" Fälle (=follikuläre Neoplasien) sollten nicht als falsch-negativ oder falsch positiv gesehen werden!

Tötsch et Onkologe 2005 · 11:40–49

M, 65a, Struma nodosa (Zufallsbefund)

- **Großer Knoten, kalt, schnell (?) gewachsen** → **Operation**
- Fehlende Malignitätskriterien → Observanz
- Keine Beschwerden, Op. abgelehnt → Zytologie

Mögliche Szenarien bei Schilddrüsenknoten

- Operation aller SD-Knoten „ohne Selektion“
- Operation von „kalten Knoten“
- Operation von „sonographisch suspekten“ und „szintigraphisch kalten Knoten“
- Operation von „sonographisch suspekten“, „szintigraphisch kalten “ + zytologisch nicht benignen Knoten

Operation aller SD-Knoten „ohne Selektion“

Diagnostisch-prophylaktische Operationen ohne, dass verfügbare diagnostischen Möglichkeiten ausgeschöpft sind!

Alle Karzinome werden detektiert

(kein Karzinom wird übersehen)

Operation aller SD-Knoten „ohne Selektion“

- **Vorteil**
  - Alle Karzinome werden detektiert
- **Nachteil**
  - 30 % (?) aller Erwachsenen in Österreicher werden operiert !
    (Knoten >5mm → 20-25 % der Erwachsenen werden operiert)
  - Wahrscheinlich 99 /100 Patienten wird kein Karzinom gefunden

Operation aller SD-Knoten ist absurd!

Reiners C, Wegscheider K, Schicha H et al (2004) Thyroid 14:926–932

Schilddrüsen-Operationen in Deutschland häufiger als irgendswo

120 000 SD-Op./Jahr

- n=5000 → Schilddrüsenkarzinom (Malignitätsrate: 4,2%)
- Schilddrüsenoperationen/Einwohner
  - Deutschland : 1x Op. auf 750 Einwohner
  - Großbritannien: 1/6000
  - USA: 1/4900

Reiners C, Geling M, Luster M et al (2005) Epidemiologie des Schilddrüsenkarzinoms. Onkologe 11:11–19

Operation von „kalten Knoten“

Differenzierte Schilddrüsenkarzinome (>1cm) sind fast ausschließlich hypofunktionell (kalt) !

Vorteil

Nichtoperationsbedürftige SD-Knoten*
werden nicht operiert!

euthyreote heiße Knoten*

Allgemeines Krankenhaus der Stadt Wien

Univ.Klinik für Nuklearmedizin
Nuklearmedizin/Schilddrüsenambulanz
A-1090 Wien, Währinger Gürtel 18-20
Tel: (01) 40400/5550
Univ.Prof. Dr. R. Dudczak

Patientenbrief

autom. fertig
19-07-2000

Pat :
GebDat:
Pat.Zl:

Bef.Nr:
GJOISFCAA

Wien, am 19-07-2000

ÄRZTLICHER BERICHT

UNTERSUCHUNGSDATUM: 20.06.2000

ZUWEISUNGSDIAGNOSE: Struma nodosa.

Sehr geehrte Frau Kollegin!

Ich darf über die ambulante Untersuchung von
Gamze berichten:

Die Anamnese der Patientin darf ich als bekannt voraussetzen, zusammenfassend wurde bei der Patientin im Rahmen einer Sonographiekontrolle eine Struma festgestellt, wobei ein SD-Adenom re. vorliegt mit einer Größe von 2 cm.

Die Szintigraphie ergibt eine bds. vergrößerte SD mit einer deutlichen Tracerakkumulation im Bereich des re. SD-Lappen, vor
entsprechend.
Die restliche SD zeigt eine verhältnismäßig geringere Speicherung im Sinne einer Teilsupression.

Die SD-Parameter ergeben folgende Werte:

SCHILDDRÜSENFUNKTIONSPARAMETER:

fT4:	1.6	ng/dl	(0.8 - 1.9 ng/dl)
fT3:	2.8	pg/ml	(1.8 - 4.2 pg/ml)
TSH:	0.50	uIU/ml	(0.4 - 4.0 uIU/ml)
a-Tg:	22	mg/l	(≤ 280 mg/l)
a-TPO:	16	mg/l	(≤ 60 mg/l)
Thyreoglobulin:	104	ng/ml	(- 50 ng/ml)

BEURTEILUNG: Bei der Patientin besteht ein heißes Adenom im re. SD-Lappen, wobei die SD-Hormonparameter in der Peripherie im Normbereich liegen. Das TSH ist nur teilweise supremiert, sodass dzt. keine absolute Indikation für eine definitive Therapie besteht. Die Patientin ist dzt. beschwerdefrei.
Ich empfehle eine Kontrolle der SD-Parameter in etwa 2-3 Monaten bzw. bei Beschwerden. Sollte eine manifeste Hyperthyreose auftreten, wäre eine Sanierung des Knotens zu empfehlen. Die Patientin wurde darauf hingewiesen, eine Jodkarenz einzuhalten.

Mit vorzüglicher Hochachtung

OA ao.Prof.Dr.A.Kurtaran/ir

Rudolfstiftung
kav wiener krankenanstalten verbund Unternehmen Gesundheit
KUNST HISTORISCHES MUSEUM WIEN
www.aekwien.at
StaDt Wien Wien ist anders.

Allgemeines Krankenhaus der Stadt Wien

Univ.Klinik für Nuklearmedizin
Nuklearmedizin/Schilddrüsenambulanz
A-1090 Wien, Währinger Gürtel 18-20
Tel: (01) 40400/5550
Univ.Prof. Dr. R. Dudczak

Patientenbrief

autom. fertig
19-07-2000

Pat :
GebDat:
Pat.Zl:

Bef.Nr:
GJOISFCAA

Wien, am 19-07-2000

ÄRZTLICHER BERICHT

UNTERSUCHUNGSDATUM: 20.06.2000

ZUWEISUNGSDIAGNOSE: Struma nodosa.

Sehr geehrte Frau Kollegin!

Ich darf über die ambulante Untersuchung von
Gamze berichten:

Die Anamnese der Patientin darf ich als bekannt voraussetzen, zusammenfassend wurde bei der Patientin im Rahmen einer Sonographiekontrolle eine Struma festgestellt, wobei ein SD-Adenom re. vorliegt mit einer Größe von 2 cm.

Die Szintigraphie ergibt eine bds. vergrößerte SD mit einer deutlichen Tracerakkumulation im Bereich des re. SD-Lappen, vor allem medial, dem sonographisch festgestellten Knoten entsprechend.
Die restliche SD zeigt eine verhältnismäßig geringere Speicherung im Sinne einer Teilsupression.

Die SD-Parameter ergeben folgende Werte:

SCHILDDRÜSENFUNKTIONSPARAMETER:

fT4:	1.6	ng/dl	(0.8 - 1.9 ng/dl)
fT3:	2.8	pg/ml	(1.8 - 4.2 pg/ml)
TSH:	0.50	uIU/ml	(0.4 - 4.0 uIU/ml)
a-Tg:	22	mg/l	(≤ 280 mg/l)
a-TPO:	16	mg/l	(≤ 60 mg/l)
Thyreoglobulin:	104	ng/ml	(- 50 ng/ml)

BEURTEILUNG: Bei der Patientin besteht ein heißes Adenom im re. SD-Lappen, wobei die SD-Hormonparameter in der Peripherie im Normbereich liegen. Das TSH ist nur teilweise supremiert, sodass dzt. keine absolute Indikation für eine definitive Therapie besteht. Die Patientin ist dzt. beschwerdefrei.
Ich empfehle eine Kontrolle der SD-Parameter in etwa 2-3 Monaten bzw. bei Beschwerden. Sollte eine manifeste Hyperthyreose auftreten, wäre eine Sanierung des Knotens zu empfehlen. Die Patientin wurde darauf hingewiesen, eine Jodkarenz einzuhalten.

Mit vorzüglicher Hochachtung

OA ao.Prof.Dr.A.Kurtaran/ir

Rudolfstiftung
StaDt+Wien

KAV – Teilunternehmung
Krankenanstalt Rudolfstiftung
Nuklearmedizinisches Institut
Vorstand: Prim.Univ. Prof. Dr. Amir Kurtaran
A, 1030 Wien, Juchgasse 25
Tel.: (+43 1) 71165-3508
Fax: (+43 1) 71165-3509
www.wienkav.at/kr

DW 3508/La

Wien, 01.08.2012

SCHILDDRÜSENBEFUND

vom 23.07.2012

Patient:

Zuweisungsdiagnose: Heißer Knoten.

Schilddrüsenszintigraphie nach Appl. von 74 MBq Tc-Pertechnetat:
Unverändert das Bild eines heißen Knotens rechts.

Laborbefunde:

fT 3:	3.03	pg/ml	(Normbereich 2.00 – 4.50)
fT 4:	1.37	ng/dl	(Normbereich 0.90 – 1.70)
TSH:	0.93	µU/ml	(Normbereich 0.20 – 3.70)
Anti-Tgn:	30.79	iU/ml	(Normbereich 0 – 115)
Anti-TPO:	270	iU/ml	(Normbereich 0 – 34)

Prozedere: Keine Therapie.

Kontrolle: (Tel. Terminvereinbarung zw. 13.00 und 15.00 Uhr erforderlich!)
In 1 Jahr.

Prim. Univ. Prof. Dr. Amir Kurtaran
Institutsvorstand

Krankenanstalt Rudolfstiftung der Stadt Wien Nuklearmedizinisches Institut
Vorstand: Prim. Univ. Prof. Dr. Amir Kurtaran

Name: Organ: Thyroid
Datum: 23/07/2012 Radionuklid: Tc 99m Aktivität: 74.0 MBq

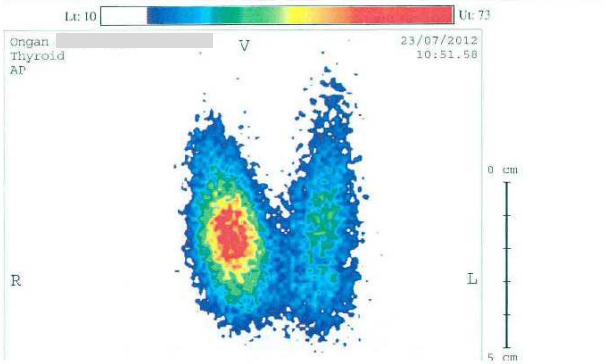

Rudolfstiftung
kav wiener krankenanstalten verbund Unternehmen Gesundheit
KUNST HISTORISCHES MUSEUM WIEN
www.aekwien.at
StaDt+Wien Wien ist anders.

Operation von „kalten Knoten“

Differenzierte Schilddrüsenkarzinome (>1cm) sind fast ausschließlich hypofunktionell (kalt)

- **Vorteil**
  Nichtoperationsbedürftige SD-Knoten (z.B: Autonomien) werden nicht operiert!
- **Nachteil**
  5-10 % der (operierten) kalten Knoten sind maligen
  (90-95% der operierten kalten Knoten haben kein Karzinom!)

Operation von sonographisch suspekten und szintigraphisch kalten Knoten

- **Vorteil**
  - Nichtoperationsbedürftige SD-Knoten (z.B: Autonomien) werden nicht operiert!
  - Höhere Detektionsrate (25 %) von SD-Karzinomen

    Vant Hoff. Brit med j 1972; 203-206

- **Nachteil**
  - 75% der Patienten die kein Karzinom haben werden operiert!

Fazit!

Wenn wir nicht um jeden Preis alle SD-Knoten operieren wollen, ist eine weitere Selektion notwendig!

Was kann die FNB anbieten?

- Präoperativ möglichst viele Karzinome detektieren!
- Unnötige Operation möglichst verhindern

USA

- Bei 46% der operierten Knoten (nach FNB) wird ein SD-Ca gefunden
- Nach FNB: Halbierung der Op.-Zahl

Lew J, Snyder R, Sanchez Y, Solorzano C (2011) Fine needle aspiration of the thyroid: correlation with final histopathology in a surgical series of 797 patients. J Am Coll Surg 213: 188–195

Tabelle 1. Vor- und Nachteile der Feinnadelpunktion im Vergleich zur diagnostischen Probeexzision.

Feinnadelpunktion	
Vorteile	*Nachteile*
Einfachheit	Material häufiger nicht adäquat und/oder repräsentativ
Schnelligkeit	tiefere Sensitivität (häufiger falsch-negative Resultate)
ambulant/«bedside» durchführbar	zu wenig Material für ausgedehnte Zusatzanalysen
Schnelldiagnose möglich	Erfahrungsdefizit der interventionell tätigen Ärzte
keine Anästhesie nötig	
kein Operationssaal nötig	
multiple und wiederholte Interventionen möglich	
ökonomisch	

American Approach

In Gebieten mit ausreichender Jodversorgung und damit relativ geringer Inzidenz an Schilddrüsenknoten (wie z. B. den USA) ist die FNB das primäre Instrument der diagnostischen Abklärung von Knoten.

REVIEW ARTICLE

DOI:10.1111/j.1365-2303.2010.00750.x

Thyroid fine needle aspiration cytology: a review of the National Cancer Institute state of the science symposium

L. J. Layfield*, E. S. Cibas† and Z. Baloch‡

*Professor and Head, Surgical Pathology, University of Utah School of Medicine, University of Utah Hospital and Clinics, Salt Lake City, UT; †Associate Professor of Pathology, Harvard Medical School; Director Cytopathology, Brigham and Women's Hospital, Boston, MA and ‡Professor of Pathology and Laboratory Medicine, Hospital of the University of Pennsylvania, Philadelphia, PA

Accepted for publication 11 February 2010

Indications for thyroid FNA and pre-FNA requirements

Every patient with a palpable or incidental thyroid nodule is a candidate for FNA and should undergo further evaluation to determine if an FNA is warranted.[6–8] Before the decision is made to perform an FNA, a serum thyrotropin level (TSH) and thyroid ultrasound (US) should be obtained.[7–10] Patients with a normal or elevated serum TSH level should proceed to a thyroid US to determine if an FNA needs to be performed. Those with a depressed serum TSH should have a radionuclide thyroid scan, the results of which should be correlated with the sonographic findings.[7,8,10–12] In general, functioning thyroid nodules in the absence of significant clinical findings do not require an FNA because the inci-

Gharib H, Papini E, Valcavi R et al (2006) Endocr Pract 12:63–102

American Approach for Europe?

– American Approach kann nicht unmittelbar auf Europa übertragen werden. Hier ist eine Vorselektion mit Ultraschall und Szintigraphie erforderlich um gezielt kalten Knoten zu punktieren

- –Hohe Prävalenz an Schilddrüsenknoten
- –Hohe Prävalenz an Autonomien

Ausnahme:

Bei jungen Patienten mit isoliertem tastbaren Knoten kann eine FNB ohne Szintigraphie durchgeführt werden

Was müßten wir tun?

- Optimierung der Punktionstechnik, Reduktion unzureichender Materialgewinnung
- Ausbildung der punktierenden Ärzte
- Bessere Ausbildung der Zytopathologen
- Qualitätssicherung : Vergleich der Zytologischen und histologischen Ergebnisse
- ……. UND MEHR PUNKTIEREN !

Wir sind (als Team) nur dann gut, wenn ….

In 90% der Punktionen wird eine verwertbare Zytologie erzielt!

- Bei über 70% der Befunde ergibt sich kein Hinweis auf Malignität
- In bis zu 10% lassen sich ganz klar maligne Aspekte nachweisen, welche eine Operation implizieren
- In weiteren 10% findet man follikuläre Neoplasien, die ebenfalls operativ saniert werden sollten

Rüschoff 2009

FNB: Indikationen für uns

- Dignitätsbeurteilung klinisch, sonographisch und szintigraphisch malignomverdächtiger SD-Knoten
- Bestimmung des Operationsausmaßes bei bereits geplanter Operation
- Verdacht auf Rezidiv bei SD-Ca
- Verdacht auf Metastasen in der Schilddrüse (selten)
- Entlastungspunktionen bei großen Zysten
- **Punktion von metastasierten Lymphknoten (Zytologie und Tg-Bestimmung)**

- Frau O.S., 38 Jahre
- **Schwellung im Halsbereich**
- Keine Vorerkrankungen
- Keine Familienanamnese
- Euthyreose
- Multiple, bis zu 6 cm große zervikale LK

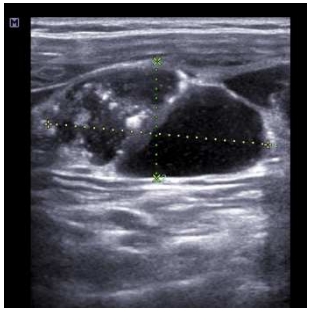

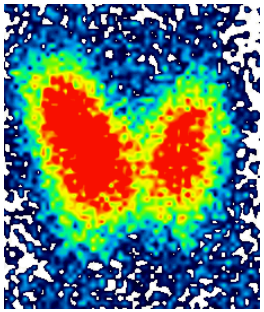

- Metastase eines SD-Ca?
  - Zystische, großer Lymphknoten
- Andere onkolog. Entität?
  - Lymphom? Metastase eines anderen Halstumors?

- Operation?
- FNP des Schilddrüsenknotens? LK?
- Weitere Abklärung?

TG: 242,20 ng/ml im Punktat

Totale Thyreoidektomie, Neck Dissection

Endgültige Histologie: Multifokales Papilläres SD Karzinom, pT1bm, N1b

Ablative RJ-Therapie
Suppressionstherapie

Bei Verdacht auf eine Lymphknotenmetastase stellt die Tg-Bestimmung im Lymphknotenpunktat eine einfache und rasche Methode dar, um bereits präoperativ die Diagnose zu sichern.

Garrell et al., 2011

Schilddrüsenszintigraphie vs. Sonographie

Sonographie

- Höhere Auflösung und extrem hohe Sensitivität
- Deutlich verbesserte Bildqualität
- Dupplex-Sonographie
- Verfügbarkeit
- Elastographie

Aber….

- Niedrige Spezifität
- Keine Information über die regionale Funktion
- Selbst zystische Areale können Funktion haben

20% der Atonomien haben zystische Anteile!

Wann brauchen wir sonst die Schilddrüsenszintigraphie?

Gibt es Indikationen weitere Indikationen?

Sonographie ist unspezifisch!

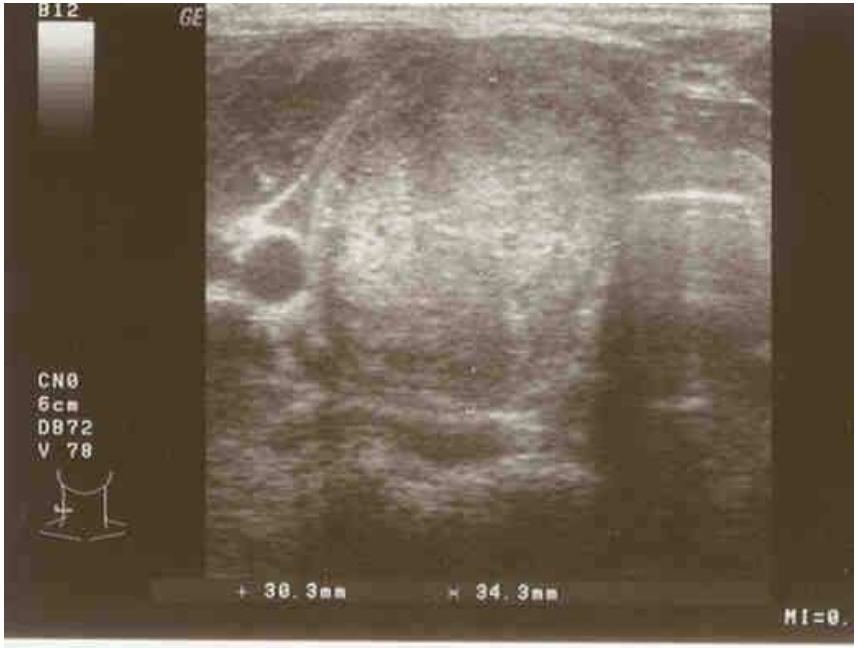

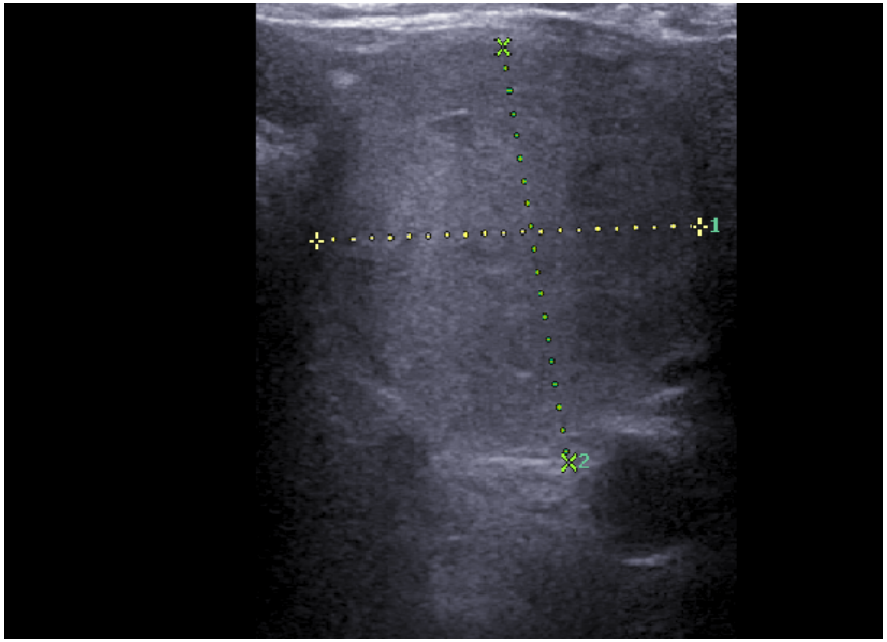

Pap. SD-Karzinom

Gutartiges Adenom

93a, f, seit 1998 in meiner Betreuung

Allgemeines Krankenhaus der Stadt Wien

Univ.Klinik für Nuklearmedizin
Nuklearmedizin/Schilddrüsenambulanz
A-1090 Wien, Währinger Gürtel 18-20
Tel: (01) 40400/5550
Univ.Prof. Dr. R. Dudczak

Patientenbrief

autom. fertig
08-02-2001

Pat :
GebDat:
Pat.Zl:

Bef.Nr:
GJLBD5CAA

Sehr geehrte Frau Kollegin!

ÄRZTLICHER BERICHT

UNTERSUCHUNGSDATUM: 10.2.1998

Sehr geehrte Frau Kollegin!

ÄRZTLICHER BERICHT

UNTERSUCHUNGSDATUM: 10.2.1998

LEITENDE BESCHWERDEN: Innere Unruhe, Haarausfall.
PALPATIONSBEFUND: Adenom li., gut verschieblich, unauffällige Konsitenz.
SCHILDDRÜSENFUNKTIONSPARAMETER:
TSH: 0,03 uU/ml (0.1 - 4.0 uU/ml)
SCHILDDRÜSENULTRASCHALL: Re. Lappen 2,2x1,1 cm, unauffälliges Echomuster Li. Lappen 3,5x2,3x2,1 cm ein großes isodenses Adenom mit echoarmem Randsaum.
SCHILDDRÜSENSZINTIGRAMM: Heißes Adenom li. kaudal mit völliger Suppression der Restschilddrüse im Sinne einer unifokalen Autonomie.
BEURTEILUNG: Restschilddrüse nach Strumektomie mit unifokaler Autonomie li. kaudal und lat. Hyperthyreose.
THERAPIE: Therapeutisch erscheint eine Radiojodtherapie indiziert. Eine Terminvereinbarung sollte im Rahmen einer Verlaufskontrolle in 8 Wochen erfolgen, intermittierend Favistan 1/2 Tabl. täglich.

Vielen Dank für die Zuweisung Ihrer(s) Patientin(en).

Rudolfstiftung
StaDt+Wien

Wiener Krankenanstaltenverbund
Krankenanstalt Rudolfstiftung
Nuklearmedizinisches Institut
Vorstand: Prim. Univ.Prof. Dr. Amir Kurtaran
1030 Wien, Juchgasse 25
Tel.: +43/01/71 165/3548
Fax: +43/01 711 65/3609
E-Mail: postkartsop@wienkav.at
http://www.wienkav.at/kav/kri

Wien, 21.02.2014/kus
vidiert

Schilddrüsenambulanzbrief

20.02.2014

Zuweisungsdiagnose:

- Autonomes Adenom, seit Jahren bestehende latente Hyperthyreose
- Seit Jahren bekannte Anämie, Leukopenie, Thrombopenie

Medikamente:
2 Mal in der Woche ¼ Tablette Thiamazol

Labor vom 20.02.2014

Analyse		Ergebnis	Einheit	Referenzbereich
TSH	*	0.015	uU/ml	0.200 - 3.700
Freies T4		1.28	ng/dl	0.90 - 1.70
Freies T3		4.02	pg/ml	2.00 - 4.50
Alpha-Fetoprotein		1.61	ug/l	0.00 - 5.80
CEA		1.79	ug/l	0.00 - 4.30
CA 125		10.30	kU/l	0.00 - 35.00
CA 15-3	*	31.63	kU/l	0.00 - 25.00
CA 19-9		10.10	kU/l	0.00 - 34.00

Tastbefund:
OB

Sonographie:
3cm großer Adenomknoten links, keine Befundänderung

Therapievorschlag:
Dosiserhöhung auf 5 Mal in der Woche je ¼ Tablette Thiamazol

Kontrolle:
In 2 Monaten

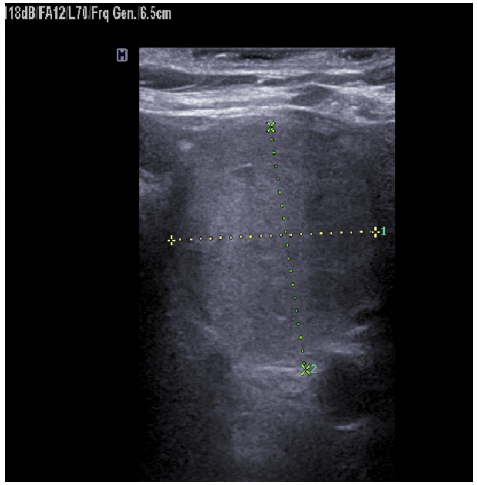

2014

Schilddrüsen-Szintigraphie

- Struma nodosa
  - **Kalter Knoten? Heißer Knoten?**
  - **Autonomie-Nachweis: Es gibt keine andere Methode zum Nachweis einer Autonomie**
- Dystopien der Schilddrüse
- Differentialdiagnostische Abklärung der Hyperthyreose

Empfehlung der AACE/AME/ETA: Abklärung der multinodulären Struma (>1cm) in Struma-Endemiegebieten

Szintigraphie indiziert:

- Zum Ausschluss einer Schilddrüsenautonomie bei supprimiertem TSH
- Zur Selektion kalter (ggfs. szintigraphisch indifferenter) Areale für die FNB bei normalem TSH-Wert.

Gharib H, Papini E, Paschke R, Duick DS, Valcavi R, Hegedus L et al.

American Association of Clinical Endocrinologists, Italian Association of Clinical Endocrinologists , European Thyroid Association Medical Guidelines For Clinical Practice For the Diagnosis and Management of Thyroid Nodules. Endocr Pract, Hot Thyroidology, J Endocrin Invest 2010

Leitlinien zur Schilddrüsendiagnostik der DGN
Indikationen der Szintigraphie

- Tastbare /sonographisch abgrenzbare Herdbefunde (≥ 1 cm)
- Verdacht auf Autonomie
- DD: Morbus Basedow vs. Chronische lymphozytäre Thyreoiditis
- Zur Dokumentation des Therapieerfolges (nach definitiver Therapie)
- Nach erfolgter totaler Thyreoidektomie zum Abschätzen des verbliebenen Restgewebes

Dietlein M , Dressler J , Grünwald F et al. Leitlinie zur Schilddrüsendiagnostik . Deutsche Gesellschaft für Nuklearmedizin 2003

31 a, f, TSH: <0.01, fT4: 2.2

Was ist die Ursache der Hyperthyreose?

Sind diese Knoten autonom ?

Ist eine Therapie indiziert? Welche ?

31 a, f, TSH: <0.01, fT4: 2.2

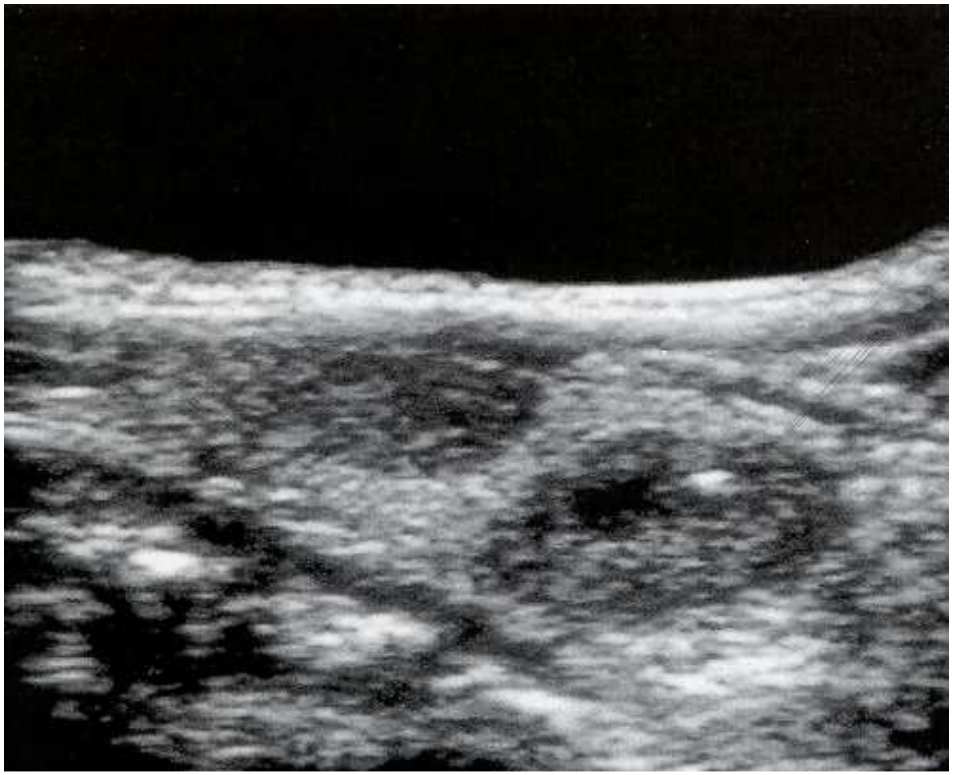

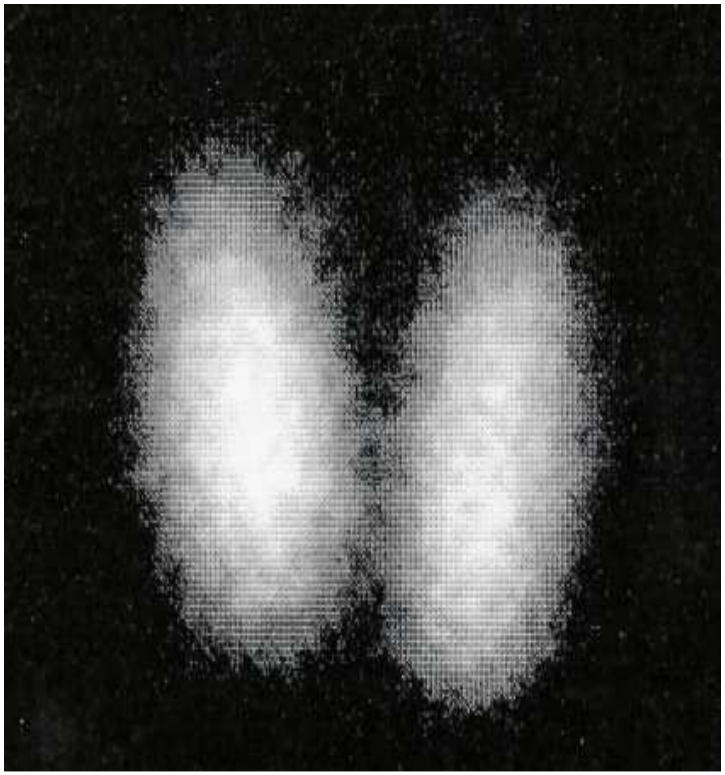

Dg: M.Basedow mit prä-existenten Knoten!

Keine Autonomie

Keine destruktive Hyperthyreose.

Therapie:
Thyreostase

61 a, m, TSH: <0.001, fT4: 2.1

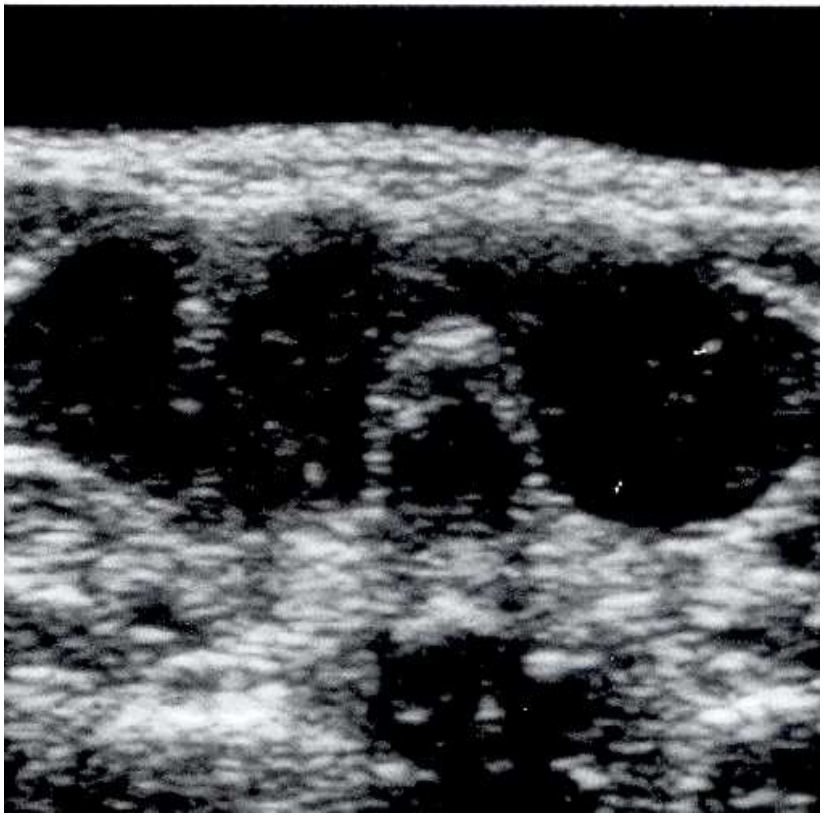

Was ist die Ursache der Hyperthyreose?

Ist eine Therapie indiziert? Welche ?

61 a, m, TSH: <0.001, fT4: 2.1

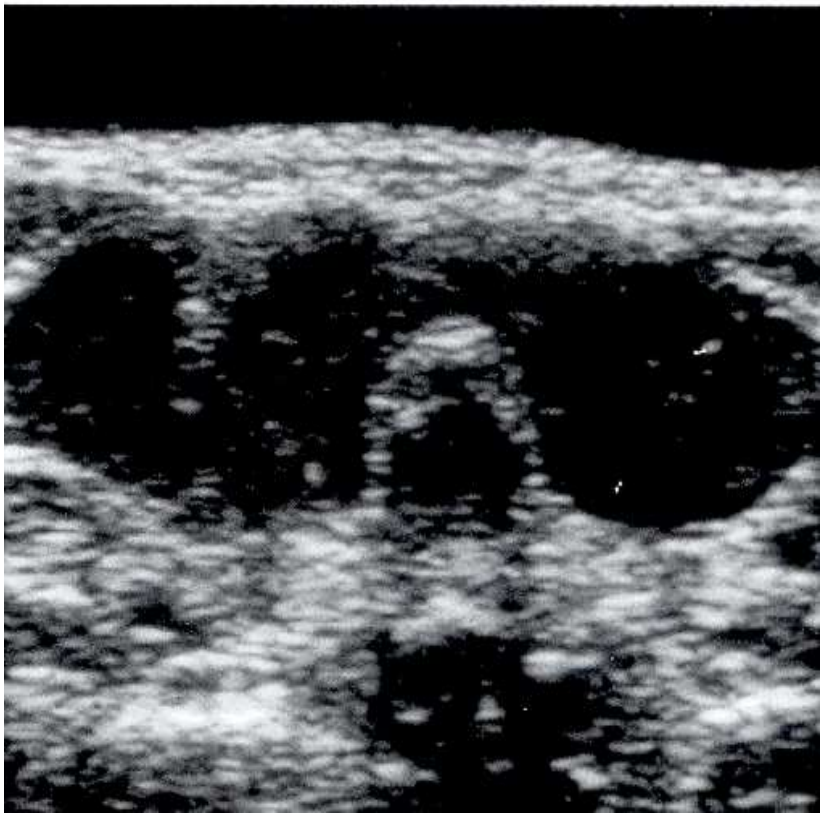



Fehlende Speicherung im Scan:

- Hyperthyreose factitia
- exogene Jod-Zufuhr
  (Amiodaron-Therapie, jodhaltige Medikation, jodhaltige KM, etc.)
- Thyroiditis de Quervain

46 a, f, latente Hyperthyreose

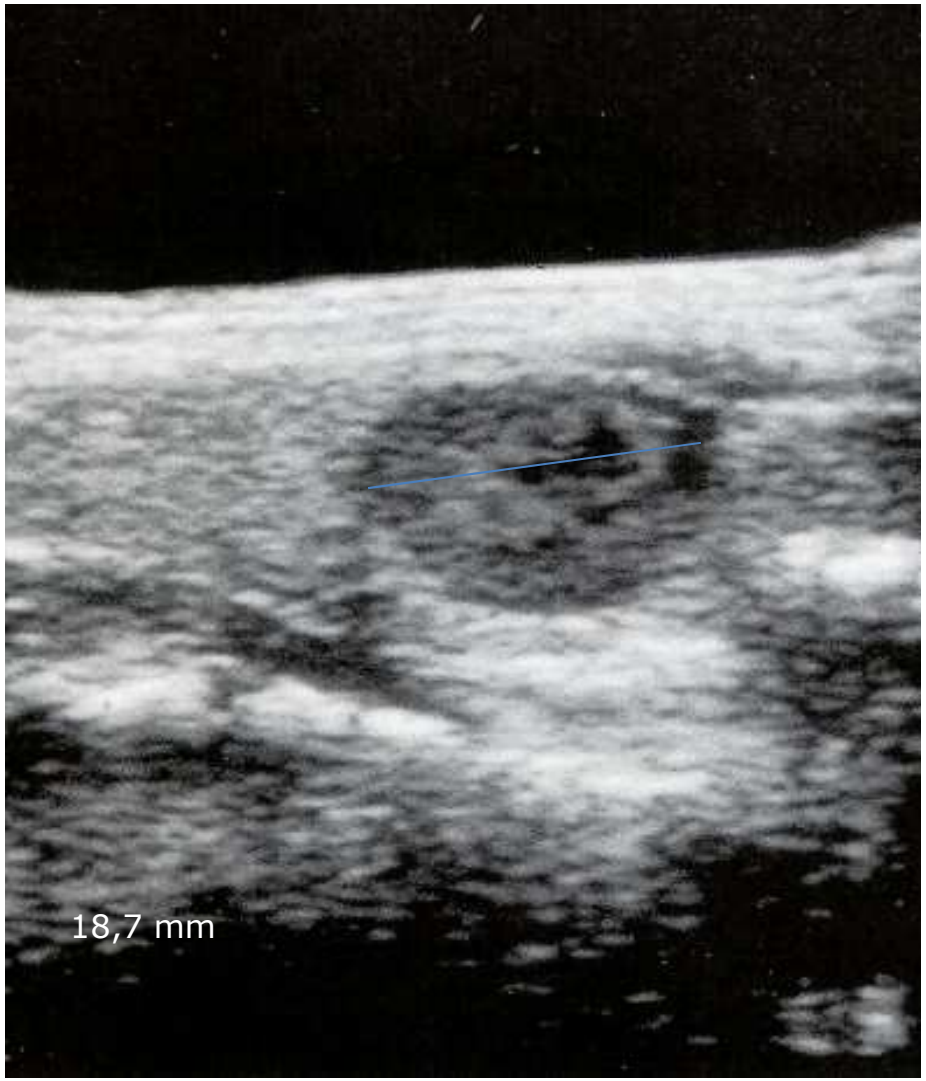

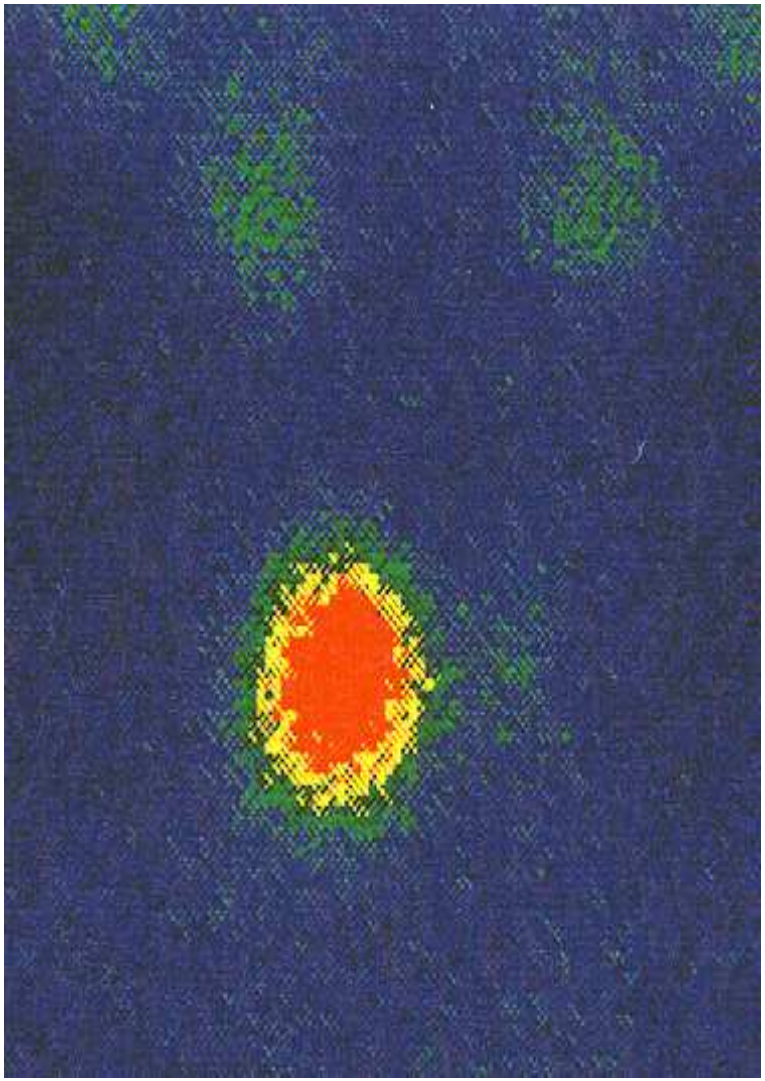

Rudolfstiftung
StaDt+Wien

Wiener Krankenanstaltenverbund
Krankenanstalt Rudolfstiftung
Nuklearmedizinisches Institut
Vorstand: Prim. Univ.Prof. Dr. Amir Kurtaran
1030 Wien, Juchgasse 25
Tel.: +43/01/71 165/3548
Fax: +43/01 711 65/3509
E-Mail: postkariso@wienkav.at
http://www.wienkav.at/kav/kar/

Wien, 09.05.2014/prg
vidiert

Schilddrüsenambulanzbrief

05.05.2014

Patient:

Zuweisungsdiagnose:
Starke Schmerzen im Bereich der Schilddrüse, Verdacht auf Thyreoiditis.

Anamnese:
Seit 3 Wochen Schweißausbrüche und Palpitationen, seit einer Woche Schwellung im Hals, druckempfindliche Schilddrüse, anamnestisch Zustand nach grippale Infektion.

Labor vom 05.05.2014

Analyse	Ergebnis	Einheit	Referenzbereich
TSH	1.050	µU/ml	0.200 - 3.700
Freies T4	1.55	ng/dl	0.90 - 1.70
Freies T3	3.51	pg/ml	2.00 - 4.50
Thyreoglobulin-Antikörper	24.12	U/ml	0.00 - 115.00
Thyreoperoxidase(TPO)-Antikörper	19.48	U/ml	0.00 - 34.00
Calcitonin	0.67	pg/ml	0.00 - 6.00

Die erhobenen Laborparameter sprechen für eine euthyreote Stoffwechsellage, dieser Funktionszustand spricht für eine bereits abgelaufene Thyreoiditis.
Der CRP ist dementsprechend erhöht, ebenfalls die Blutsenkung.

Tastbefund:
Vergrößerte Schilddrüse rechts mit tastbaren rundlichen Knoten am Isthmus rechts paramedian, stark druckempfindlich.

Labor vom 05.05.2014

Analyse	Ergebnis	Einheit	Referenzbereich
Leukozyten	8.2	G./l	4.0 - 9.0
Thrombozyten	* 447	G./l	150 - 400
Erythrozyten	4.50	T./l	4.00 - 5.20
Hämoglobin	12.9	g/dl	12.0 - 16.0
Hämatokrit	38.8	%	38.0 - 48.0
MCH (mittleres zelluläres Hämoglobin)	28.7	pg	28.0 - 33.0
MCV (mittleres Zellvolumen)	86.2	fl	80.0 - 98.0
MCHC (mittlere zelluläre Hämoglobinkonz.)	33.2	g/dl	32.0 - 36.0
RDW (Erythrozytenverteilungsbreite) -CV	12.8	%	11.5 - 16.0
Thrombokrit (PKT)	* 0.40	%	0.16 - 0.38
MPV (Mittleres Thrombozytenvolumen)	9.0	fl	9.0 - 13.0
PDW (Thrombozyten-Verteilungsbreite)-SD	9.4	fl	9.0 - 17.0
C-reaktives Protein (CRP)	* 12.5	mg/l	0.0 - 5.0
Blutsenkung 1h	* 48	mm/1h	0 - 11
Blutsenkung 2h	* 73	mm/2h	0 - 21
Kalium	4.9	mmol/L	3.3 - 5.1
Natrium	141	mmol/L	135 - 150
Chlorid	101	mmol/L	98 - 106
Calcium	2.29	mmol/L	2.09 - 2.54
Phosphat	0.87	mmol/L	0.87 - 1.45
Magnesium	1.0	mmol/L	0.7 - 1.0
Kreatinin	0.78	mg/dl	0.50 - 1.00
GFR (MDRD)	* 79	mL/min/1,73m² KO	90
Harnsäure	4.0	mg/dl	2.5 - 6.0
CK	73	U/l	26 - 145
ALAT (GPT)	17	U/l	0 - 35
Gamma-GT	15	U/l	0 - 40
Alkalische Phosphatase (AP)	84	U/l	35 - 104
Cholinesterase	9874	U/l	5320 - 12920

Rudolfstiftung
StaDt+Wien

Wiener Krankenanstaltenverbund
Krankenanstalt Rudolfstiftung
Nuklearmedizinisches Institut
Vorstand: Prim. Univ.Prof. Dr. Amir Kurtaran
1030 Wien, Juchgasse 25
Tel.: +43/01/71 165/3548
Fax: +43/01 711 65/3509
E-Mail: postkariso@wienkav.at
http://www.wienkav.at/kav/kar/

Wien, 09.05.2014/prg
vidiert

Schilddrüsenambulanzbrief

05.05.2014

Patient:

Zuweisungsdiagnose:
Starke Schmerzen im Bereich der Schilddrüse, Verdacht auf Thyreoiditis.

Anamnese:
Seit 3 Wochen Schweißausbrüche und Palpitationen, seit einer Woche Schwellung im Hals, druckempfindliche Schilddrüse, anamnestisch Zustand nach grippale Infektion.

Labor vom 05.05.2014

Analyse	Ergebnis	Einheit	Referenzbereich
TSH	1.050	µU/ml	0.200 - 3.700
Freies T4	1.55	ng/dl	0.90 - 1.70
Freies T3	3.51	pg/ml	2.00 - 4.50
Thyreoglobulin-Antikörper	24.12	U/ml	0.00 - 115.00
Thyreoperoxidase(TPO)-Antikörper	19.48	U/ml	0.00 - 34.00
Calcitonin	0.67	pg/ml	0.00 - 6.00

Die erhobenen Laborparameter sprechen für eine euthyreote Stoffwechsellage, dieser Funktionszustand spricht für eine bereits abgelaufene Thyreoiditis.
Der CRP ist dementsprechend erhöht, ebenfalls die Blutsenkung.

Tastbefund:
Vergrößerte Schilddrüse rechts mit tastbaren rundlichen Knoten am Isthmus rechts paramedian, stark druckempfindlich.

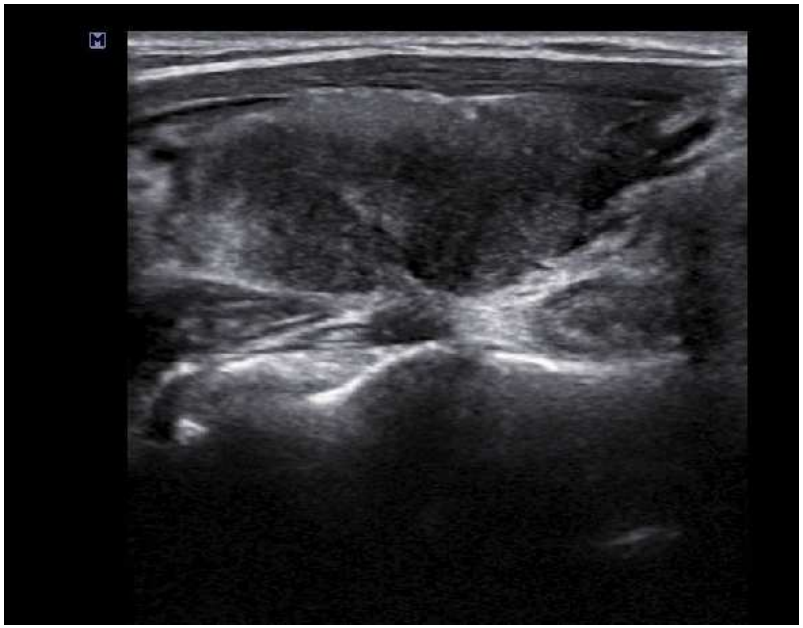

Antiphlogistische Therapie

3 Wochen später!

Institut für Nuklearmedizin
1030 Wien, Juchgasse 25
Univ. Prof. Dr. KURTARAN Amir
(+43 1) 71165/93557

LABORDIAGNOSTIK
21.05.14/ 14:15
ÄRZTLICH VIDIERT

An: Nuklearmedizinisches Institut

Patient:
Gebdat.:
Pat. AZ:

Auftragseingang: **21.05.2014/ 10:20**
Probeneingang: **21.05.2014/ 11:05**
Auftragsnummer: **N1405219113**
ROUTINE

ROUTINEBEFUND

Analyse		Ergebnis	Einheit	Referenzbereich
Endokrinologie				
Schilddrüsendiagnostik				
TSH	*	0.030	µU/ml	0.200 - 3.700
Freies T4	*	2.29	ng/dl	0.90 - 1.70
Freies T3	*	4.93	pg/ml	2.00 - 4.50

Hat die Patientin wirklich Thyreoiditis de Quervain?

Ist Kortisontherapie indiziert?

3 Wochen später!

Institut für Nuklearmedizin
1030 Wien, Juchgasse 25
Univ. Prof. Dr. KURTARAN Amir
(+43 1) 71165/93557

LABORDIAGNOSTIK
21.05.14/ 14:15
ÄRZTLICH VIDIERT

An: Nuklearmedizinisches Institut

Patient:
Gebdat.:
Pat. AZ:

Auftragseingang: **21.05.2014/ 10:20**
Probeneingang: **21.05.2014/ 11:05**
Auftragsnummer: **N1405219113**
ROUTINE

ROUTINEBEFUND

Analyse		Ergebnis	Einheit	Referenzbereich
Endokrinologie				
Schilddrüsendiagnostik				
TSH	*	0.030	µU/ml	0.200 - 3.700
Freies T4	*	2.29	ng/dl	0.90 - 1.70
Freies T3	*	4.93	pg/ml	2.00 - 4.50

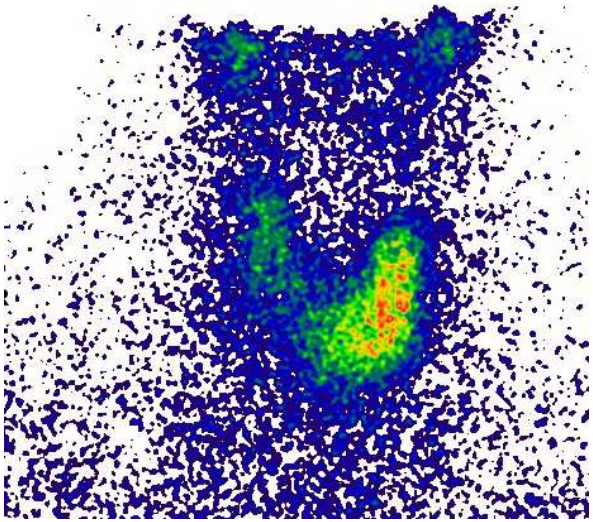

Reduzierter Uptake rechst!

Neuerlicher Schub einer Thyreoiditis de Quervain!

Allgemeines Krankenhaus der Stadt Wien

Univ.Klinik für Nuklearmedizin
Nuklearmedizin/Schilddrüsenambulanz
A-1090 Wien, Währinger Gürtel 18-20
Tel: (01) 40400/5550
Univ.Prof. Dr. R. Dudczak

Patientenbrief

autom. fertig
10-10-2003

Pat :
GebDat:
Pat.Zl:

Bef.Nr:
GJU6V7CAA

Wien, am 10-10-200

Sehr geehrter Herr Primarius

Ich erlaube mir über die ambulante Untersuchung von
wie folgt zu berichten:

Die Anamnese des Pat. darf ich als bekannt voraussetzen, zusammenfassend wurde bei li 2003 im Rahmen einer Durchuntersuchung als Zufallsbefund ein SD-Knoten festgestellt. Die durchgeführte Abklärung mittels Sonographie und Szintigraphie ergab eine euthyreote Knotenstruma mit einem eher warmen Knoten im unteren Bereich des li. SD-Lappens.

Schilddrüsensonographie: Beide SD-Lappen sind größenmäßig an der oberen Normgrenze gelegen, die Grundstruktur ist in beiden SD-Lappen deutlich inhomogen. Insbes. findet sich li. caudal eine 26 x 22 mm im DM haltende, echogleiche Knotenbildung mit echoärmeren und zystischen Arealen, welche tlw. Kalzifikationen aufweisen. Weiters findet sich eine klinisch nicht relevante, 4 mm im DM haltende, echoärmere Struktur im re. SD-Lappen.

Auf eine SD-Szintigraphie wurde auf Grund eines rezenten SD-Scans (25.7.2003) verzichtet.

Diagnose: Kompensierte unifokale Autonomie rechts kaudal, Euthyreose

Benutzer: Kurtaran Amir (WIENKAV\karisokua)
Berufsgruppe: Arzt
Situation: Erweiterte Auskunft zur aktuellen Befundung

Kostenstelle:
Patient:

Patient

- Nuklearmed.Inst.-91733420/14/064318 vom 14.03.2014 bis 14.03.2014
- Nuklearmed.Inst.-91733420/13/080493 vom 08.04.2013 bis 08.04.2013
- Nuklearmed.Inst.-91733420/12/144770 vom 25.07.2012 bis 25.07.2012
- 4.Med.Stat.10B-91739998/11/155638 vom 09.09.2011 bis 10.09.2011
- 4.Med.Endoskopie-91731410/11/155602 vom 09.09.2011 bis 09.09.2011
- Nuklearmed.Inst.-91733420/11/125001 vom 11.07.2011 bis 11.07.2011
- Nuklearmed.Inst.-91733420/11/053662 vom 15.03.2011 bis 15.03.2011
- 4.Med.Stat.6A-91739998/10/017319 vom 27.05.2010 bis 28.05.2010
- 4.Med.Endoskopie-91731410/10/001348 vom 08.04.2010 bis 27.05.2010
- 4.Med.Stat.6A-91739998/10/011418 vom 08.04.2010 bis 08.04.2010
- 4.Med.Amb.-91731460/10/001538 vom 07.04.2010 bis 07.04.2010
- Nuklearmed.Inst.-91733420/10/002642 vom 07.04.2010 bis 27.10.2010
- Erstuntersuchungamb.-91733910/10/002737 vom 12.02.2010 bis 12.02.2010
- Nuklearmed.Inst.-91733420/09/000670 vom 28.01.2009 bis 21.04.2009
- Nuklearmed.Inst.-91733420/08/006233 vom 08.10.2008 bis 08.10.2008
- Nuklearmed.Inst.-91733420/03/001915 vom 25.07.2003 bis 25.07.2003

Rudolfstiftung
StaDt+Wien
Wiener Krankenanstaltenverbund
Krankenanstalt Rudolfstiftung
Nuklearmedizinisches Institut
Vorstand: Prim. Univ.Prof. Dr. Amir Kurtaran
1030 Wien, Juchgasse 25
Tel.: +43/01/71 165/3548
Fax: +43/01 711 65/3509
E-Mail: postkarso@wienkav.at
http://www.wienkav.at/kav/kar/

Wien, 08.04.2013/kua
vidiert

Schilddrüsenambulanzbrief

08.04.2013

Patient:

Zuweisungsdiagnose:
Struma multionodosa bds, heißer Knoten links kaudal seit Jahren unverändert

Fragestellung:
Verlauf?

Medikamente:
Keine Schilddrüsen-Medikation

Bemerkung:
Sbj OB

Szintigraphie:
Diesmal niecht indiziert. Sonst s. alte Befunde (heißer Knoten links kaudal)

Sonographie:
Bds multiple Knoten
Links: kaudal 25 mm, verkalkter zum Teil degenerierter Knoten ohne Hyperperfusion. Kranial davon mindesten 4 kleine nicht suspekte Knoten (4-7 mm)
Rechts: Mindestens 9 kleine, tw zystisch degenerierte Knoten mit einer Größe von 2-9mm). Diese sind allesamt nicht suspekt. Im mittleren Drittel ein 9 mm großer verkalkter Knoten (neu?)

Diagnose:
Struma multinodosa bds, heißer Knoten links kaudal.

Therapievorschlag:
Keine Medikation. Ko des TSH und fT4, und Calcitonin

Kontrolle:
In 6-12 Monaten

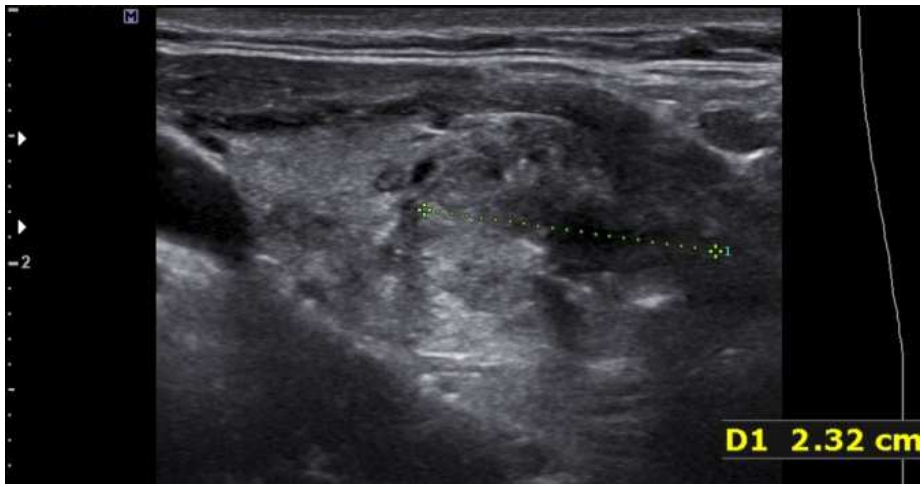

Rudolfstiftung

StaDt Wien

Wiener Krankenanstaltenverbund
Krankenanstalt Rudolfstiftung
Nuklearmedizinisches Institut
Vorstand: Prim. Univ.Prof. Dr. Amir Kurtaran
1030 Wien, Juchgasse 25
Tel.: 443/01/711 165/3545
Fax: 443/01/711 65/3509
E-Mail: postkrac@wienkav.at
http://www.wienkav.at/krac

Wien, 23.05.2014/kua
vidiert

Schilddrüsenambulanzbrief

22.05.2014

Patient:

Zuweisungsdiagnose:
Seit Jahren bekannte Hashimoto Thyreoiditis, Hyperthyreose

Medikamente:
½ Thimazol

Bemerkung:
Schlafstörung, Unruhe, Übelkeit, Puls:OK

TSH: 47.170

Labor vom 22.05.2014

Analyse	Ergebnis	Einheit	Referenzbereich
TSH	47.170	µU/ml	0.200 - 3.700
Freies T4	0.52	ng/dl	0.90 - 1.70
Freies T3	2.50	pg/ml	2.00 - 4.50
Thyreoglobulin-Antikörper	390.60	U/ml	0.00 - 115.00
Thyreoperoxidase(TPO)-Antikörper	152.50	U/ml	0.00 - 34.00
TSH-Rezeptor-Antikörper (TRAK)	4.22	U/l	0.00 - 1.75
Calcitonin	0.66	pg/ml	0.00 - 5.00

TRAK:4,22

Tastbefund:
OB

Szintigraphie:
s. Befund [redacted]

Sonographie:
Das Bild einer Autoimmunthyreopathie

Rudolfstiftung

StaDt Wien

Wiener Krankenanstaltenverbund
Krankenanstalt Rudolfstiftung
Nuklearmedizinisches Institut
Vorstand: Prim. Univ.Prof. Dr. Amir Kurtaran
1030 Wien, Juchgasse 25
Tel.: 443/01/711 165/3545
Fax: 443/01/711 165/3509
E-Mail: postkrac@wienkav.at
http://www.wienkavkh.wien.at

Wien, 23.05.2014/kua
vidiert

Schilddrüsenambulanzbrief
22.05.2014

Patient:

Zuweisungsdiagnose:
Seit Jahren bekannte Hashimoto Thyreoiditis, Hyperthyreose i

Medikamente:
½ Thimazol

Bemerkung:
Schlafstörung, Unruhe, Übelkeit, Puls:OK

Labor vom 22.05.2014

Analyse	Ergebnis	Einheit	Referenzbereich
TSH	47.170	µU/ml	0.200 - 3.700
Freies T4	2.52	ng/dl	0.90 - 1.70
Freies T3	2.50	pg/ml	2.00 - 4.50
Thyreoglobulin-Antikörper	390.60	U/ml	0.00 - 115.00
Thyreoperoxidase(TPO)-Antikörper	152.50	U/ml	0.00 - 34.00
TSH-Rezeptor-Antikörper (TRAK)	4.23	U/l	0.00 - 1.75
Calcitonin	0.66	pg/ml	0.00 - 5.00

Tastbefund:
OB

Szintigraphie:
s. Befund von

Sonographie:
Das Bild einer Autoimmunthyreopathie

Was hatte die Patientin?

- **M. Basedow?**
- **Silent Thyreoiditis?**
- **Laborfehler?**

……..

Rudolfstiftung

StaDt+Wien

Wiener Krankenanstaltenverbund
Krankenanstalt Rudolfstiftung
Nuklearmedizinisches Institut
Vorstand: Prim. Univ.Prof. Dr. Amir Kurtaran
1030 Wien, Juchgasse 25
Tel.: 443/01/711 165/3545
Fax: 443/01 711 65/3509
E-Mail: postkrac@wienkav.at
http://www.wienkavkh.at/krf/...

Wien, 23.05.2014/kua
vidiert

Schilddrüsenambulanzbrief
22.05.2014

Patient:

Zuweisungsdiagnose:
Seit Jahren bekannte Hashimoto Thyreoiditis, Hyperthyreose i

Medikamente:
½ Thimazol

Bemerkung:
Schlafstörung, Unruhe, Übelkeit, Puls:OK

Labor vom 22.05.2014

Analyse	Ergebnis	Einheit	Referenzbereich
TSH	47.170	µU/ml	0.200 - 3.700
Freies T4	0.52	ng/dl	0.90 - 1.70
Freies T3	2.50	pg/ml	2.00 - 4.50
Thyreoglobulin-Antikörper	390.60	U/ml	0.00 - 115.00
Thyreoperoxidase(TPO)-Antikörper	152.50	U/ml	0.00 - 34.00
TSH-Rezeptor-Antikörper (TRAK)	4.23	U/l	0.00 - 1.75
Calcitonin	0.66	pg/ml	0.00 - 8.00

Tastbefund:
OB

Szintigraphie:
s. Befund von

Sonographie:
Das Bild einer Autoimmunthyreopathie

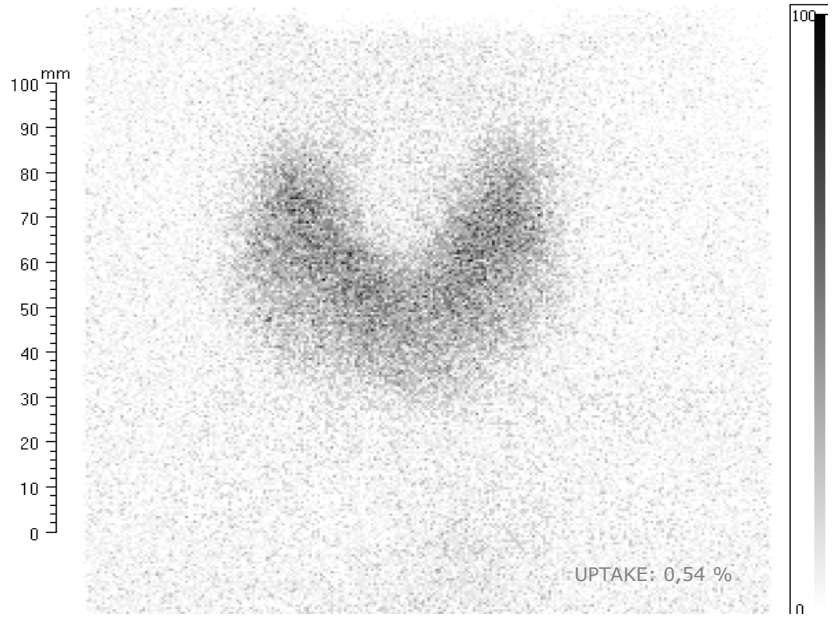

Was hatte die Patientin?

–M. Basedow? **Nein!**

–Silent Thyreoiditis? **Nein!**

–Laborfehler? **2x bestimmt Nein!**

Rudolfstiftung

StaDt Wien

Wiener Krankenanstaltenverbund
Krankenanstalt Rudolfstiftung
Nuklearmedizinisches Institut
Vorstand: Prim. Univ.Prof. Dr. Amir Kurtaran
1030 Wien, Juchgasse 25
Tel.: 443/01/711 165/3545
Fax: 443/01 711 65/3509
E-Mail: postkrac@wienkav.at
http://www.wienkavkh.at/rud.

Wien, 23.05.2014/kua
vidiert

Schilddrüsenambulanzbrief

22.05.2014

Patient:

Zuweisungsdiagnose:
Seit Jahren bekannte Hashimoto Thyreo

Medikamente:
½ Thimazol

Bemerkung:
Schlafstörung, Unruhe, Übelkeit, Puls:OK

Labor vom 22.05.2014

Analyse	Ergebnis	Einheit	
TSH	47.170	µU/ml	
Freies T4	2.52	ng/dl	
Freies T3	2.50	pg/ml	
Thyreoglobulin-Antikörper	390.60	U/ml	0.00 - 115.00
Thyreoperoxidase(TPO)-Antikörper	152.50	U/ml	0.00 - 34.00
TSH-Rezeptor-Antikörper (TRAK)	4.23	U/l	0.00 - 1.75
Calcitonin	0.66	pg/ml	0.00 - 5.00

Tastbefund:
OB

Szintigraphie:
s. Befund von

Sonographie:
Das Bild einer Autoimmunthyreopathie



TRAK ist nicht immer beweisend für M. Basedow!

…ntin?

- M. Basedow? **Nein!**
- Destruktive Thyreoiditis? **Nein!**
- Laborfehler? **2x bestimmt Nein!**

Rudolfstiftung
StaDt+Wien

Wiener Krankenanstaltenverbund
Krankenanstalt Rudolfstiftung
Nuklearmedizinisches Institut
Vorstand: Prim. Univ.Prof. Dr. Amir Kurtaran
1030 Wien, Juchgasse 25
Tel.: +43/01/711 65/3548
Fax: +43/01/711 65/3509
E-Mail: postfach@wienkav.at
http://www.wienkavkliniken.at

Wien, 23.05.2014/kua
vidiert

Schilddrüsenambulanzbrief

22.05.2014

Patient:

Zuweisungsdiagnose:
Seit Jahren bekannte Hashimoto Thyreoiditis, Hyperthyreose

Medikamente:
½ Thimazol

Bemerkung:
Schlafstörung, Unruhe, Übelkeit, Puls:OK

Labor vom 22.05.2014

Analyse	Ergebnis	Einheit	Referenzbereich
TSH	47.170	µU/ml	0.200 - 3.700
Freies T4	0.52	ng/dl	0.90 - 1.70
Freies T3	2.50	pg/ml	3.00 - 4.50
Thyreoglobulin-Antikörper	290.60	U/ml	0.00 - 115.00
Thyreoperoxidase(TPO)-Antikörper	153.50	U/ml	0.00 - 34.00
TSH-Rezeptor-Antikörper (TRAK)	4.23	U/l	0.00 - 1.75
Calcitonin	0.66	pg/ml	0.00 - 6.00

Tastbefund:
OB

Szintigraphie:
s. Befund vo

Sonographie:
Das Bild einer Autoimmunthyreopathie

Diagnose:
Derzeit deutliche Unterfunktion durch die Thiamazol-Therapie.
Möglicherweise war die Hyperthyreose nicht durch einen M. Basedow bedingt, sondern durch eine vorübergehende Hyperthyreosephase bedingt. Eine thyreostatische Therapie ist derzeit kontraindiziert.

Therapievorschlag:

Wiedereinleiten der Therapie mit Thyrex 50 für 3 Wochen, Kontrolle am 23.6 hierorts.

Kontrolle:
23.6.um 8 Uhr

Tel. Terminvereinbarung nach Erhalt des Briefes zwischen 13:00 und 15:00 Uhr erforderlich!

diktiert: Prim. Prof., Dr. Amir Kurtaran	Mit freundlichen Grüßen Der Abteilungsvorstand
gesehen: Prim. Prof., Dr. Amir Kurtaran	Prim. vidiert: Prim. Prof., Dr. Amir Kurtaran

Home › Symptome › Überfunktion

Hashitoxikose und Symptome der Überfunktion

Aktualisiert (Donnerstag, 11. Dezember 2008)

Zu Beginn der Erkrankung machen einige Hashimotopatienten eine kurzzeitige Phase der Überfunktion durch. Diese Phase kann auch unbemerkt ablaufen oder ausbleiben. Als Ursache wird die immunologische Zerstörung von hormonspeicherndem Schilddrüsengewebe vermutet. Zusätzlich können in dieser Phase Antikörper auftreten, die den TSH-Rezeptor der Schilddrüse stimmulieren.

Die Symptome der Überfunktion sind vielfältig. Die meisten Symptome sind sogenannte Allgemeinsymptome, wie Nervosität, Schlaflosigkeit und Neigung zum Schwitzen. Viele Symptome schleichen sich langsam ein, ohne dass an eine Krankheit gedacht wird. Erst wenn zur Schlaflosigkeit Heißhunger, übermäßiges Schwitzen, Durchfall, Zittern und Herzklopfen treten und sich nicht spontan bessern, wird der Arzt aufgesucht.
Das Herzklopfen kann auch als schlafraubendes Pochen in den Ohren wahrgenommen werden. Die Überfunktionssymptome zu Beginn einer Hashimoto Thyreoiditis sind oft nicht stark ausgeprägt.

Eine Behandlung mit schilddrüsenhemmenden Medikamenten (Thyreostatika) ist meist nicht erforderlich. Wenn die Überfunktion durch eine Zerstörung von hormonspeichernden Gewebe in der Schilddrüse verursacht wird, können die Thyreostatika, die die Bildung von Schilddrüsenhormonen vermindern, nicht wirksam sein. Die individuelle Behandlung sollte durch einen Hormonspezialisten (Endokrinologe) erfolgen.

Welche Beschwerden können auftreten?

- Herzklopfen, Herzjagen
- hoher Blutdruck
- Nervosität, Reizbarkeit, Rastlosigkeit
- Muskelschwäche, Muskelschmerzen
- Zittern der Hände
- Schlafstörungen
- Schwitzen, feuchtwarme Haut
- Heißhunger und Durst

www.hashimotothyreoiditis.de

Rudolfstiftung
kav wiener krankenanstalten verbund
Unternehmen Gesundheit
StaDt+Wien
Wien ist anders.

..und ein Schmankerl zum Schluß!

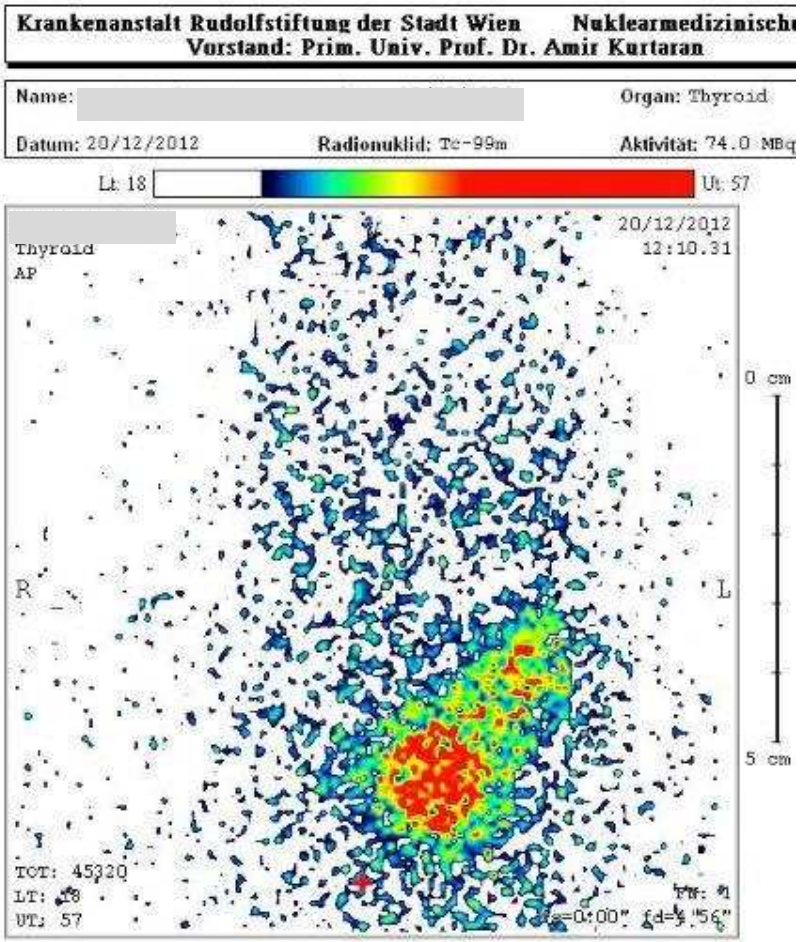

–**Wissen Sie was die Patientin hat?**

–**Autonomie?: Nein**

–**Subakute Thyreoiditis?: Nein**

–**Hypoplasie der SD re. ?: Nein**

..und ein Schmankerl zum Schluß!

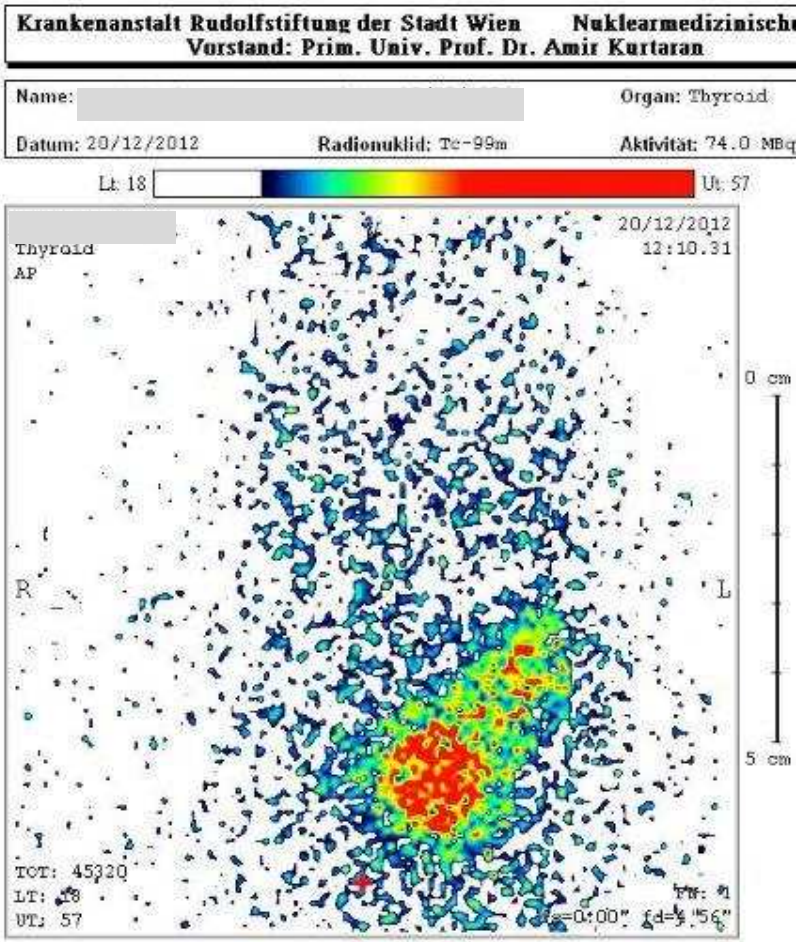

–Wissen Sie was die Patientin hat?

–Autonomie?: Nein
–Subakute Thyreoiditis?: Nein
–Hypoplasie der SD re. ?: Nein

Sehr geehrte Frau Kollegin !
Sehr geehrter Herr Kollege!

Wir berichten Ihnen über Ihre Patientin, C die vom 17.12.2012 bis 21.12.2012 an unserer Abteilung in stationärer Behandlung stand.

Diagnose: M. Basedow ohne Orbitopathie
Hypocalciämie

Therapie: Thyreoidektomie
Nebenschilddrüsen - Reimplantation am: 18.12.2012

Verlauf: Stationäre Aufnahme zur geplanten Thyreoidektomie bei Basedowstruma und weiterhin Hyperthyreose unter erhöhter thyreostatischer Therapie. Der Eingriff erfolgte nach entsprechender Aufklärung und nach Operationsfreigabe durch die Konsiliarinternistin, die Thromboseprophylaxe wurde durch s.c. Gabe von 1x1 Amp. Lovenox 40mg erzielt.
Postoperativ war der Verlauf zufriedenstellend und komplikationslos, somit konnten wir die Patientin afebril und bei blander Wunde wieder entlassen.

Weiterer Therapievorschlag:
Kontrolle zum Entfernen der Naht am 24.12.2012 (an der nuklearmedizinischen Abteilung) mit Kontrolle der Schilddrüsenwerte (und anschließend medikamentöse Einstellung).

..und ein Schmankerl zum Schluß!

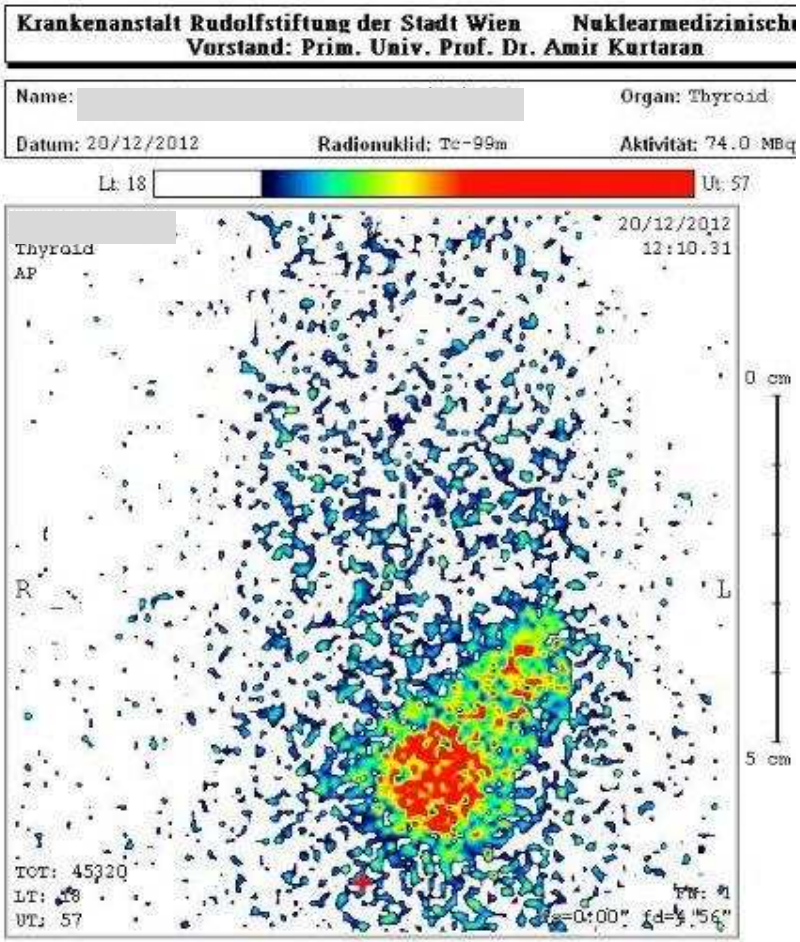

–Wissen Sie was die Patientin hat?

–Autonomie?: Nein
–Subakute Thyreoiditis?: Nein
–Hypoplasie der SD re. ?: Nein

Sehr geehrte Frau Kollegin !
Sehr geehrter Herr Kollege!

Wir berichten Ihnen über Ihre Patientin, C die vom 17.12.2012 bis 21.12.2012 an unserer Abteilung in stationärer Behandlung stand.

Diagnose: M. Basedow ohne Orbitopathie
Hypocalciämie

Therapie: Thyreoidektomie
Nebenschilddrüsen - Reimplantation am: 18.12.2012

Verlauf: Stationäre Aufnahme zur geplanten Thyreoidektomie bei Basedowstruma und weiterhin Hyperthyreose unter erhöhter thyreostatischer Therapie. Der Eingriff erfolgte nach entsprechender Aufklärung und nach Operationsfreigabe durch die Konsiliarinternistin, die Thromboseprophylaxe wurde durch s.c. Gabe von 1x1 Amp. Lovenox 40mg erzielt.
Postoperativ war der Verlauf zufriedenstellend und komplikationslos, somit konnten wir die Patientin afebril und bei blander Wunde wieder entlassen.

Weiterer Therapievorschlag:
Kontrolle zum Entfernen der Naht am 24.12.2012 (an der nuklearmedizinischen Abteilung) mit Kontrolle der Schilddrüsenwerte (und anschließend medikamentöse Einstellung).
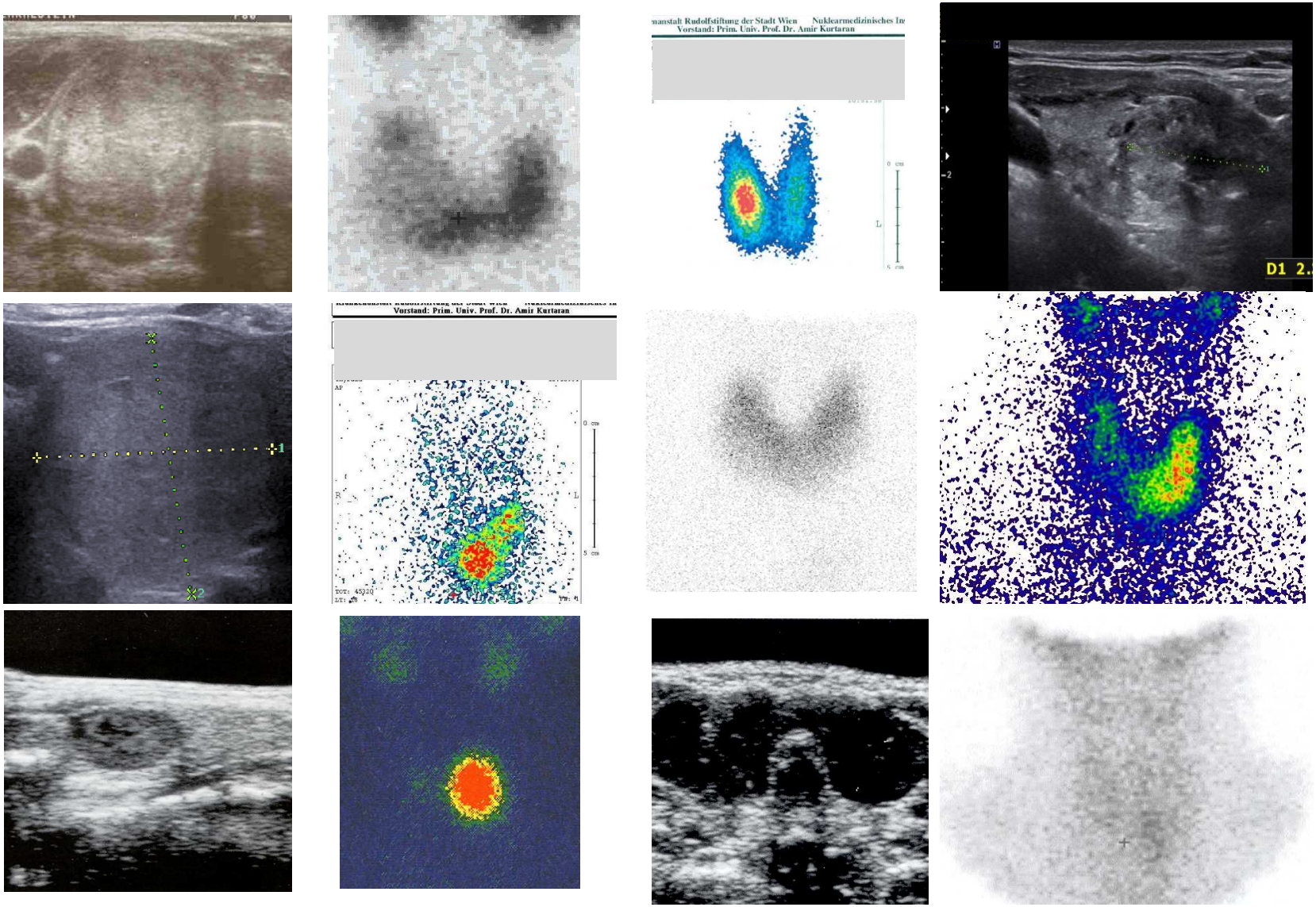
Brauchen wir wirklich keine SD-Szintigraphie ?