Schilddrüsenzytologie in Österreich

Neue Klassifikation

Dr. Klaus Kaserer, Univ. Prof.
Labor Kaserer, Salzer & Beer OG

Klassifikation - warum?

- Verständlichkeit
- Vergleichbarkeit
- Statistik/QS
- evidence based
- Publizierbarkeit

Derzeit übliche Klassifikationssysteme

- Freitext Diagnosen
- PAP Klassifikation
- Eigene bzw. ÖGZ Klassifikation
- Bethesda Klassifikation

heterogen

Freitext-Diagnose ohne Klassifikation
Was ist das?

- follikuläre Proliferation
  - (wird oft als nicht alleinige OP Indikation angegeben)
- v.a. follikuläre Neoplasie
- follikuläre Neoplasie
- follikuläre Neoplasie mit Atypien

IST ALLES EINE FOLLIKULÄRE NEOPLASIE?

Freitextdiagnose ohne Klassifikation

~~„Schilddrüsenpunktat ohne Malignitäts-kriterien (mit einem Adenom gut vereinbar) klinischerseits sollte eine weitere bioptische Abklärung angestrebt werden“~~

Anforderungen und Vorteile einer Befund Klassifikation

- Verständlichkeit
- Vergleichbarkeit
- Ableitung für weiteres Vorgehen
- Statistik/QS
- Publizierbarkeit

Zytopathologische Diagnose

Histologie

- benigne
  - Entzündungen
  - Struma nodosa
  - Follikuläres Adenom
- maligne
  - Follikuläres Karzinom
  - Papilläres Karzinom
  - Medulläres Karzinom
  - Insuläres Karzinom
  - Anaplastisches Karzinom
  - Metastasen

Zytologie

- benigne
  - Entzündungen
  - Struma nodosa
  - Follikuläres Adenom
- V. a. Malignität
  - ***Follikuläre Neoplasie***
- maligne
  - Follikuläres Karzinom
  - Papilläres Karzinom
  - Medulläres Karzinom
  - Insuläres Karzinom
  - Anaplastisches Karzinom
  - Metastasen

Dignitätsbewertungsgruppe[1]

- Gruppe 0: nicht beurteilbar
- Gruppe A: kein Anhaltspunkt für Malignität
- Gruppe B: auffällig, unklare Dignität
- Gruppe C: maligne/hochgradig malignitätverdächtig

[1]:https://www.gesundheit.gv.at/Portal.Node/ghp/public/content/labor/referenzwerte/labor-schilddruesenzytologie.html

Dignitätsbewertungsgruppe

- Gruppe 0: nicht beurteilbar
- Gruppe A: kein Anhaltspunkt für Malignität
- Gruppe B: auffällig, unklare Dignität
  - Dig. B1: Follikuläre Neoplasie
  - Dig. B2: ein PTC nicht ausgeschlossen
- Gruppe C: maligne/hochgradig malignitätverdächtig

Histologie
bei Dignitätsgruppe B/C (2010-2013)

Patienten n= 110

ÖGZ	n (100%)	benign	maligne
B	59	38* (70%)	16 (30%)
B1	42	34* (81%)	8 (19%)
B2	17	4 (23,5%)	13 (76,5%)
C	51	1 (2%)	50 (98%)

* 3 papilläre Mikrokarzinome (3mm, 1,5mm, 0,5mm)

Dig. B1 - Histologie

- 8 Karzinome
  - 4 FTC
  - 3 PTC
  - 1 NOS-Karzinom

Dig. B2 Histologie: 13 PTC (davon 4 ≤1cm)

Dig. C - Histologie

- 50 maligne Tumoren
  - 38 PTC (davon 8 ≤ 1cm)
  - 3 MTC
  - 3 ATC
  - 1 NOS-Karzinom (als PTC befundet)
  - 5 Metastasen (Melanom, 2x PEC (Larynx, Cervix), kleinzelliges Karzinom, wenig diff Adenokarzinom)

Bethesda Klassifikation

- eigens für Schilddrüse entwickelte Klassifikation
- weitgehend evidenzbasiert
- international benützte Klassifikation

Bethesda 2009

I. NONDIAGNOSTIC or UNSATISFACTORY

- Cyst fluid only
- Virtually acellular specimen
- Other (obscuring blood, clotting artifact, etc.)

II. BENIGN

- Consistent with a benign follicular nodule (includes adenomatoid nodule, colloid nodule, etc.)
- Consistent with lymphocytic (Hashimoto) thyroiditis in the proper clinical context
- Consistent with granulomatous (subacute) thyroiditis
- Other

III. ATYPIA OF UNDETERMINED SIGNIFICANCE or FOLLICULAR LESION OF UNDETERMINED SIGNIFICANCE

IV. FOLLICULAR NEOPLASM or SUSPICIOUS FOR A FOLLICULAR NEOPLASM

- specify if Hürthle cell (oncocytic) type

V. SUSPICIOUS FOR MALIGNANCY

- Suspicious for papillary carcinoma
- Suspicious for medullary carcinoma
- Suspicious for metastatic carcinoma
- Suspicious for lymphoma
- Other

VI. MALIGNANT

- Papillary thyroid carcinoma
- Poorly differentiated carcinoma
- Medullary thyroid carcinoma
- Undifferentiated (anaplastic) carcinoma
- Squamous cell carcinoma
- Carcinoma with mixed features (specify)
- Metastatic carcinoma
- Non-Hodgkin lymphoma
- Other

Bethesda Klassifikation

Terminology 2009	Risk of Malignancy (%)	Usual Management
Non Diagnostic or Unsatisfactory	**	Repeat FNA with US
Benign	0-3	Clinical Follow-up
AUS or Foll lesion of US	5-15	Repeat FNA
Foll Neoplasm or suspicious for a foll neoplasm (*specify if Hürthle cell (oncocytic) type)*	15-30	Surgical lobectomy
Suspicious for malignancy	60-75	Near-total thyroidectomy or surgical lobectomy
Malignant	97-99	Near-total thyroidectomy

Lokale Klassifikation und Bethesda 09

0: Nicht beurteilbar	→	I: not satisfactory
A: Kein Hinweis für Malignität (benign)	→	II: benign
B: Unklar		
B0: AUS/FLUS	→	III: AUS/FLUS
B1: Follikuläre Neoplasie	→	IV: FN/susp. FN
B2: „ein PTC kann nicht ausgeschlossen werden“	→	V: susp. for malignancy
C: Maligne	→	VI: malignant

Bethesda

Wo gibt es Kritikpunkte?

Beurteilbarkeit (nach Bethesda 09)

Beurteilbar:

- Mind. 6 Zellverbände mit mind. 10 gut erhaltenen Zellen
- Kolloidreiches Präparat mit weniger als 6 Thyreozytenverbände („colloidal nodule“)
- Entzündliches Zellbild mit weniger als 6 Thyreozytenverbände (bei klin. bekannter Thyreoiditis)
- Weniger als 6 Zellverbände mit Atypien.

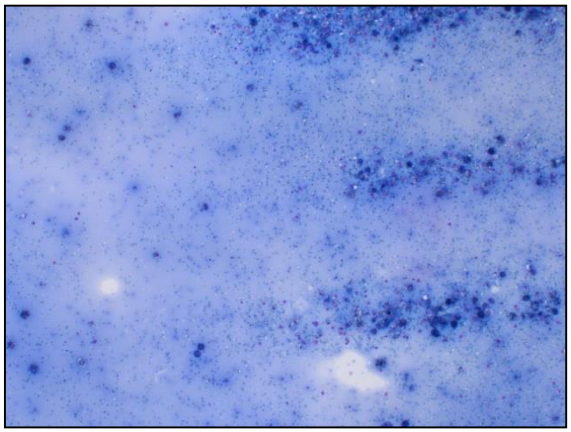

Nicht beurteilbar

- regressiver Zysteninhalt ohne beurteilbaren Thyreozytenverbände („cyst fluid only“)

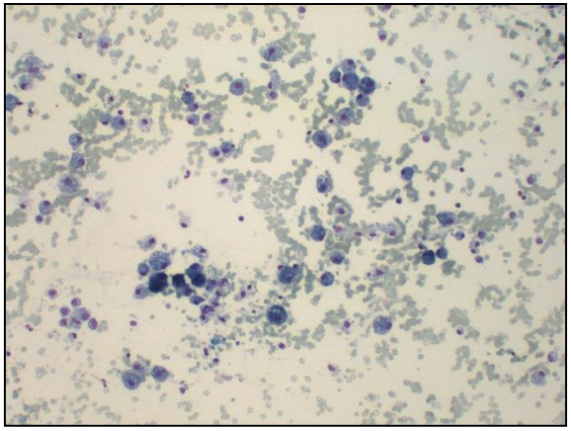

Bethesda 2009

I. NONDIAGNOSTIC or UNSATISFACTORY

- Cyst fluid only
- Virtually acellular specimen
- Other (obscuring blood, clotting artifact, etc.)

II. BENIGN

- Consistent with a benign follicular nodule (includes adenomatoid nodule, colloid nodule, etc.)
- Consistent with lymphocytic (Hashimoto) thyroiditis in the proper clinical context
- Consistent with granulomatous (subacute) thyroiditis
- Other

III. ATYPIA OF UNDETERMINED SIGNIFICANCE or FOLLICULAR LESION OF UNDETERMINED SIGNIFICANCE

IV. FOLLICULAR NEOPLASM or SUSPICIOUS FOR A FOLLICULAR NEOPLASM

- specify if Hürthle cell (oncocytic) type

V. SUSPICIOUS FOR MALIGNANCY

- Suspicious for papillary carcinoma
- Suspicious for medullary carcinoma
- Suspicious for metastatic carcinoma
- Suspicious for lymphoma
- Other

VI. MALIGNANT

- Papillary thyroid carcinoma
- Poorly differentiated carcinoma
- Medullary thyroid carcinoma
- Undifferentiated (anaplastic) carcinoma
- Squamous cell carcinoma
- Carcinoma with mixed features (specify)
- Metastatic carcinoma
- Non-Hodgkin lymphoma
- Other

Atypia of Undetermined Significance/ Follicular Lesion of Undetermined Significance (AUS/FLUS)

- Cells with architectural and/or nuclear atypia insufficient degree of quality for any suspicious categories (e.g. suspicious for follicular neoplasm, suspicious for papillary thyroid carcinoma...).
- atypias are more marked than can be ascribed confidently to benign changes.

Atypia of Undetermined Significance/ Follicular Lesion of Undetermined Sígnificance - Scenarios

- Prominent population of microfollicles that does not fulfill the criteria of a „Follicular neoplasm/Suspicious for follicular neoplasm“
  - sparsely cellular lesion
  - „more prominent than usual population“ of microfollicles
- Predominance of Huerthle cells in a sparsely cellular aspirat with scant colloid
- Interpretation of nuclear atypia is hindered by sample preparation (e.g. air drying artefacts or clotting artefact)
- Nuclear features suggestive of a papillary carcinoma in an otherwise benign appearing sample (e.g. thyroiditis...)
- lymphoid infiltrate insufficient for „ suspicious for“ – repeat aspirate for flow cytometry is recommended.
- ....

CAVE „AUS/FLUS“ !

- Schaffung eines „Waste basket“ (nicht mehr als 7% aller Punktate!)
- Auffällige Zellbilder werden unterdiagnostiziert und nicht einer OP unterzogen!
- hohe Interobserver-Variation in dieser Gruppe*!

* Cochand-Priollet B et al., „The **Bethesda** terminology for reporting **thyroid** cytopathology: from theory to practice in Europe.“, Acta Cytol. 2011;55(6):507-11.
Kocjan G et al., „The **interobserver** reproducibility of **thyroid** fine-needle aspiration using the UK Royal College of Pathologists' classification system.“; Am J Clin Pathol. 2011 Jun;135(6):852-9.

Klassifikationsvergleich

ÖGZ		Terminology (Bethesda)	ÖGZ modif.	Risk of Malignancy (%)	Usual Management	Thyroid Surgery	Lymph node dissection
0	Nondiagnostic 10-15%	Non diagnostic or unsatisfactory	0	**	Repeat FNA with US	No	No
A	Benign 75-80%	Benign	A	0-3	Clinical Follow-up	No	No
B	Indeterminate (e.g. follicular neoplasm) 5-15%	AUS or FLUS	B0	5-15	Repeat FNA/ (Surgery)	No/(Hemi-thyroidectomy)	No
		Follicular neoplasm or suspicious for a follicular neoplasm (specify if Hürthle cell (oncocytic) type)	B1	15-30	Surgery	Hemi-thyroidectomy/ (Total thyroidectomy)	No
		Suspicious for malignancy	B2	60-75		Hemi-thyroidectomy/ (Total thyroidectomy)	Central neck dissection (unilateral)
C	Highly suspicious for malignancy/ malignant 1-5%	Malignant	C	97-99		(Total thyroidectomy)	Central neck dissection (bilateral) Functional lateral neck dissection (Uni-/bilateral)

Derzeit in Österreich übliche Diagnose/Klassifikationssysteme

- ~~Freitext Diagnosen ohne Klassifikation~~
- ~~PAP Klassifikation~~
- ABC0 Klassifikation
- Bethesda Klassifikation

Bewertung der Präparate

Gestaltung des Befundes

- Beschreibung des Zellbilds
- Diagnose
  - Beurteilbarkeit
  - Zytopathologische Diagnose (Freitext)
  - Angabe der Dignitätsbewertungsgruppe ABC0
  - Angabe nach Bethesda Klassifikation
  - Lokalisation

Zusammenfassung

- Verlässliche Abklärungsmethode
- Kostengünstig
- Hohe Spezifität im Vergleich zu anderen Abklärungsmethoden des SD Knotens
- Einheitliche Klassifikation ist erstrebenswert!

Vorraussetzung: Qualität der Punktion, des Ausstrichs und der Befundung!

Anforderungen an den Befund

- Aussage über
  - Beurteilbarkeit
  - Entität/Dignität/Diagnoseklasse
  - evtl. Empfehlung für klinisches Vorgehen
  - Lokalisation

ÖGZ Group		Terminology (Bethesda)		Risk of Malignancy (%)	Usual Management	Thyroid Surgery	Lymph node dissection
0	Non diagnostic	**0**	Non diagnostic or unsatisfactory	**	Repeat FNA with US	No	No
A	Benign	**A**	Benign	0-3	Clinical Follow-up	No	No
B	Indeterminate (e.g. follicular neoplasm)	**B0**	AUS or FLUS	5-15	Repeat FNA/ (Surgery)	No/(Hemithyroidectomy)	No
		B1	Follicular neoplasm or suspicious for a follicular neoplasm (*specify if Hürthle cell (oncocytic) type)*	15-30	Surgery	Hemithyroidectomy/ (Total) thyroidectomy	No
C	Highly suspicious for malignancy	**C1**	Suspicious for malignancy	60-75		Hemithyroidectomy/ (Total) thyroidectomy	Central neck dissection (unilateral)
	Malignant	**C2**	Malignant	97-99		(Total) thyroidectomy	Central neck dissection (bilateral) Functional lateral neck dissection (Uni-/bilateral)

ÖGZ Group			Terminology (Bethesda)	Risk of Malignancy (%)	Usual Management	Thyroid Surgery	Lymph node dissection
0	Non diagnostic	**0**	Non diagnostic or unsatisfactory	**	Repeat FNA with US	No	No
A	Benign	**A**	Benign	0-3	Clinical Follow-up	No	No
B	Indeterminate (e.g. follicular neoplasm)	**B0**	AUS or FLUS	5-15	Repeat FNA/ (Surgery)	No/(Hemi-thyroidectomy)	No
		B1	Follicular neoplasm or suspicious for a follicular neoplasm (*specify if Hürthle cell (oncocytic) type)*	15-30	Surgery	Hemithyroidectomy/ (Total thyroidectomy)	No
		B2	Suspicious for malignancy	60-75		Hemithyroidectomy/ (Total thyroidectomy)	Central neck dissection (unilateral)
C	Highly suspicious for malignancy/ malignant	**C**	Malignant	97-99		(Total thyroidectomy)	Central neck dissection (bilateral) Functional lateral neck dissection (Uni-/bilateral)