Ultraschall:
Die Basisuntersuchung zur Abklärung morphologischer Veränderungen der Schilddrüse

Georg Zettinig

Schilddrüsenpraxis Josefstadt
1080 Wien

Sonografie

- In den letzten Jahren durch die technische Entwicklung dramatische Verbesserung
- Einfluß auf die diagnostischen Algorithmen bei Schilddrüsenpatienten

2004

2014

Zettinig 2014

SCHILDDRÜSENPRAXIS
JOSEFSTADT

Erkrankungen der Schilddrüse

Gestörte Funktion

der zugrunc

tur

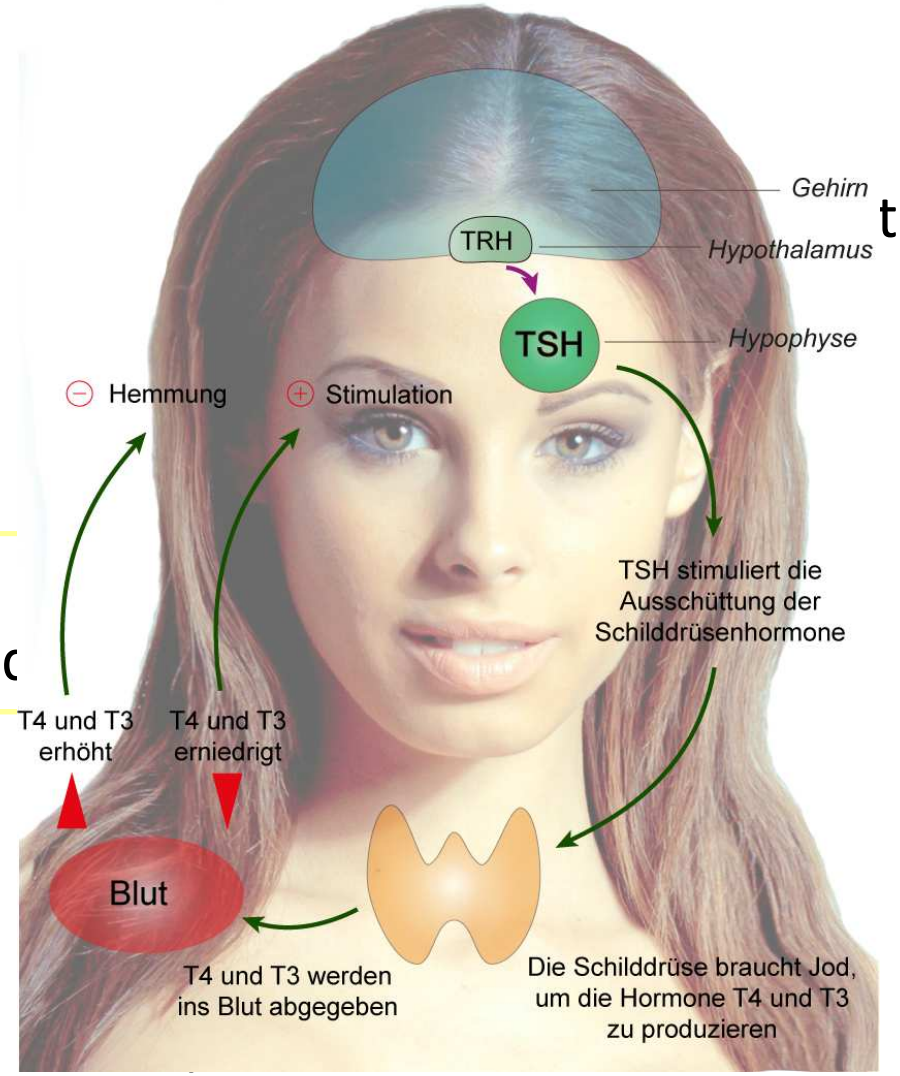

SCHILDDRÜSENPRAXIS JOSEFSTADT

Zettinig 2014

Erkrankungen der Schilddrüse

Gestörte Morphologie/Struktur

Erkrankung

Therapie

SCHILDDRÜSENPRAXIS JOSEFSTADT

Zettinig 2014



SCHILDDRÜSENPRAXIS
JOSEFSTADT

Zettinig 2014

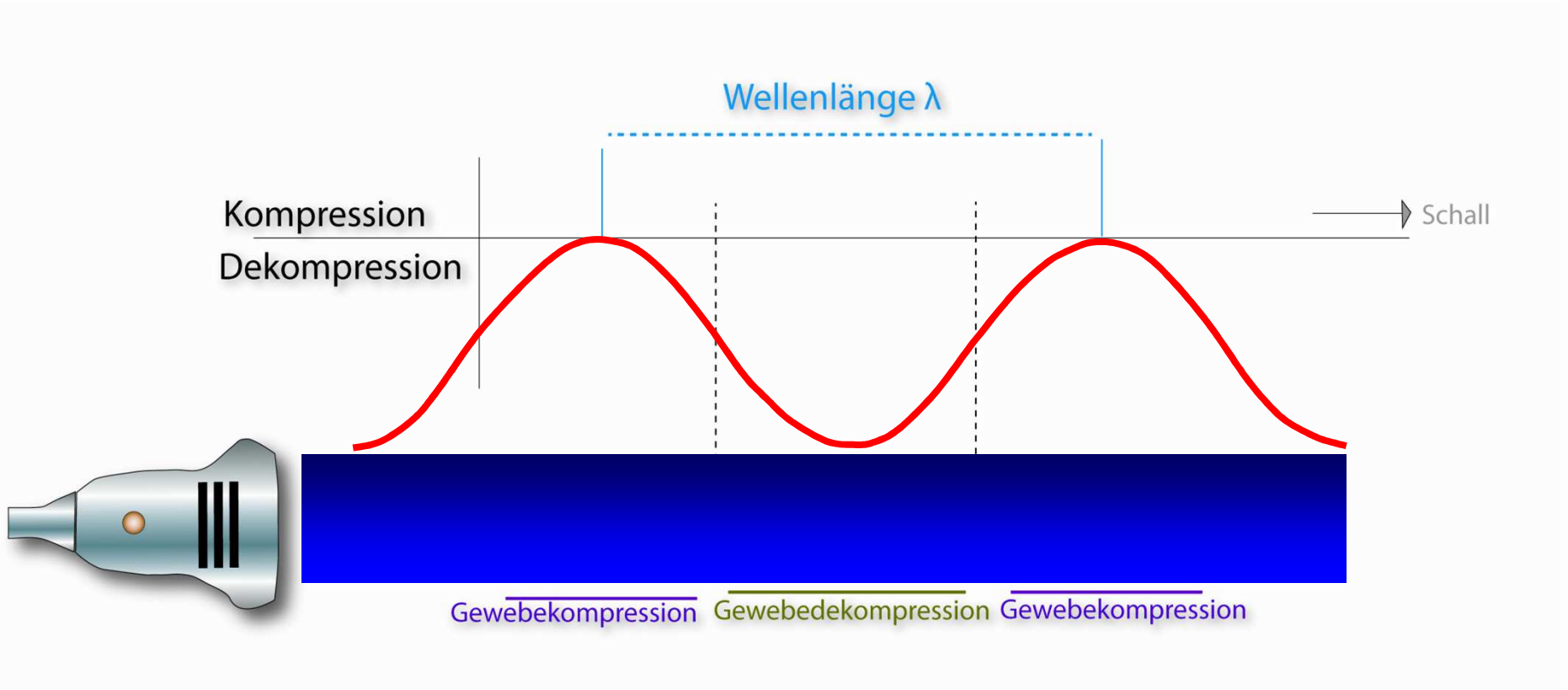

SCHILDDRÜSENPRAXIS
JOSEFSTADT

Zettinig 2014

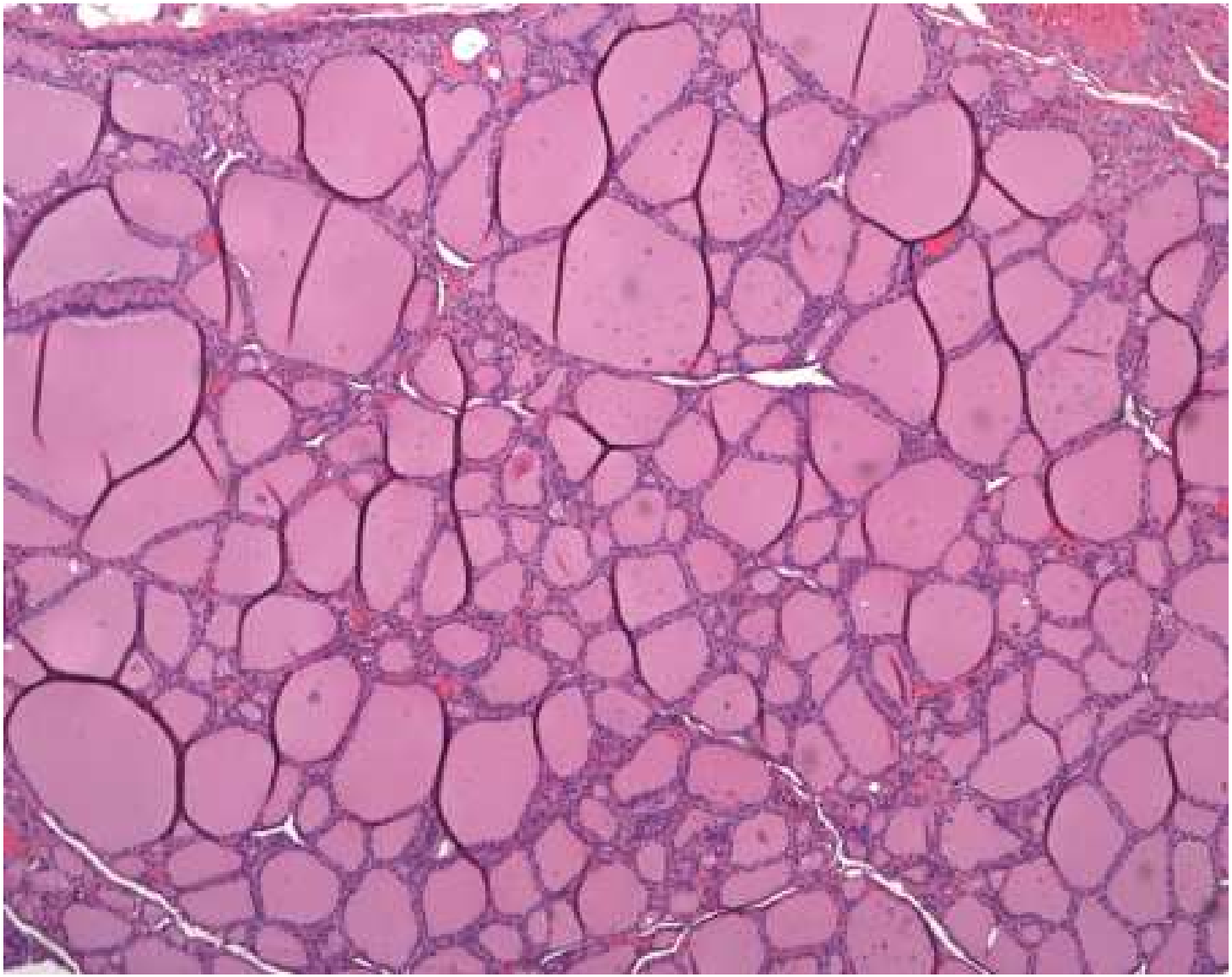

SCHILDDRÜSENPRAXIS
JOSEFSTADT

Zettinig 2014

SCHILDDRÜSENPRAXIS
JOSEFSTADT

Zettinig 2014

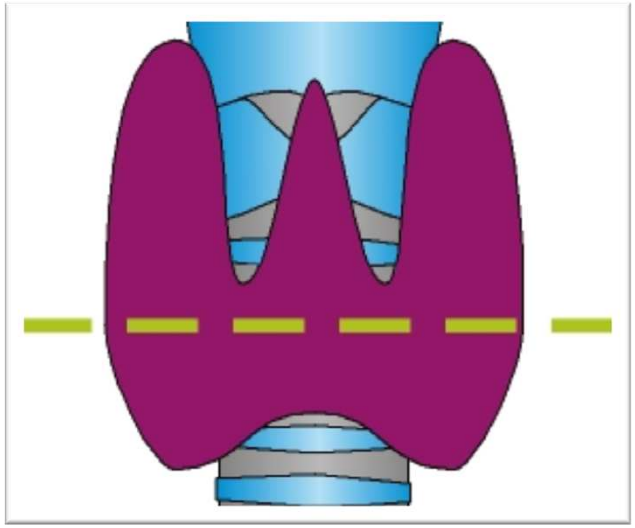

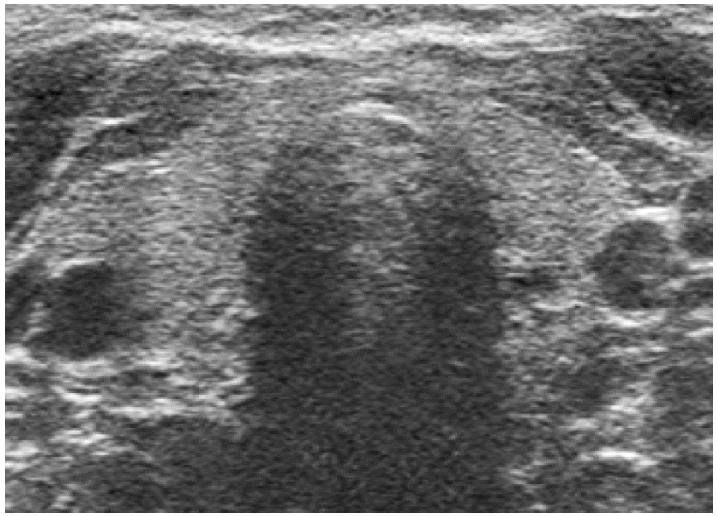

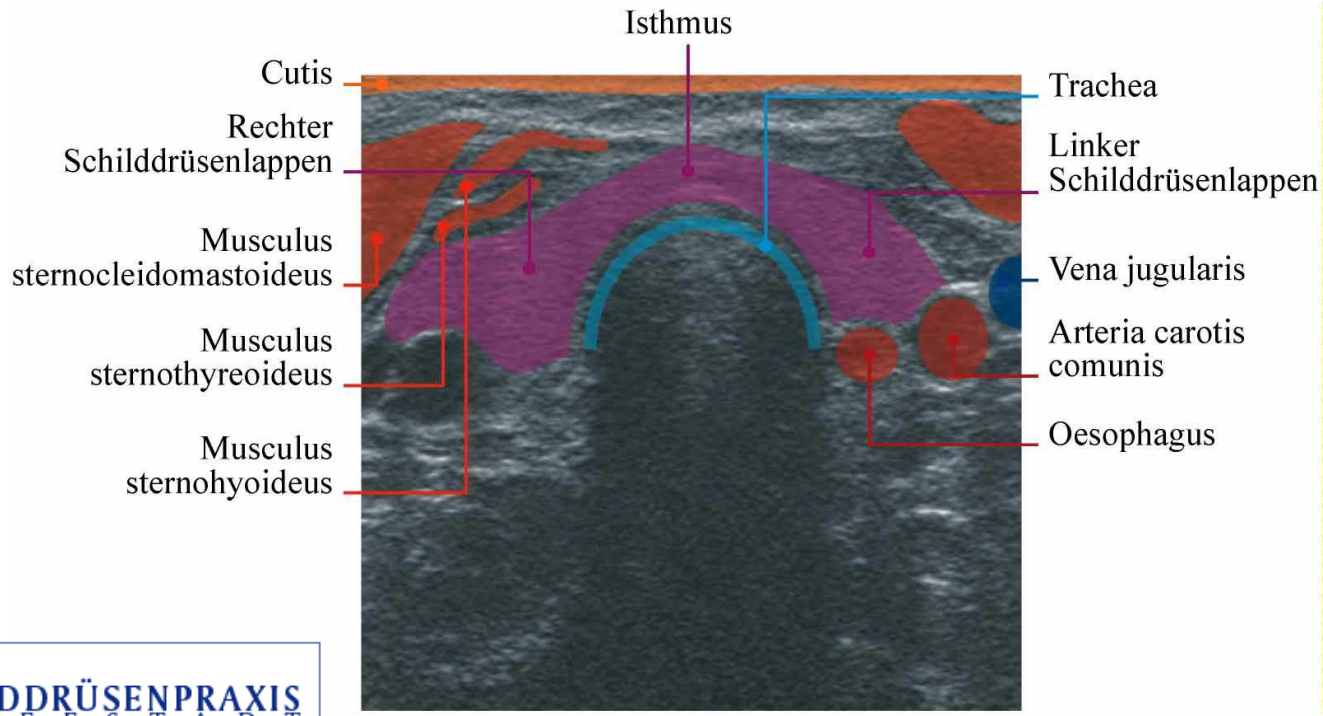

SCHILDDRÜSENPRAXIS
JOSEFSTADT

Zettinig 2014

SCHILDDRÜSENPRAXIS
JOSEFSTADT

Zettinig 2014

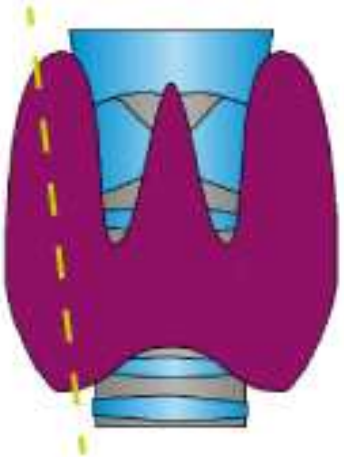

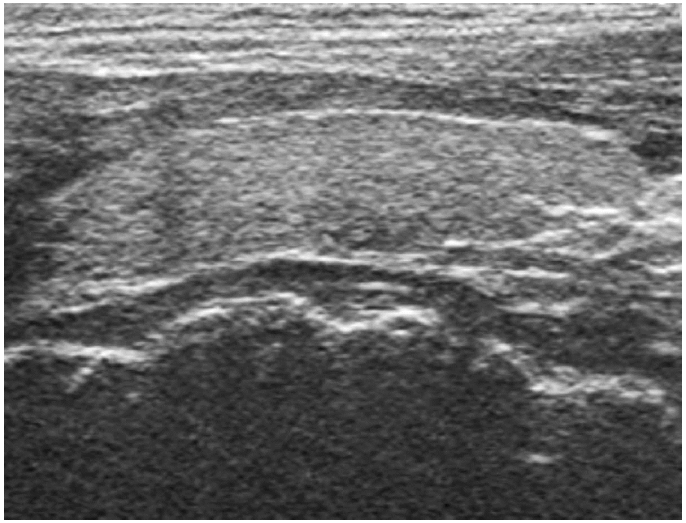

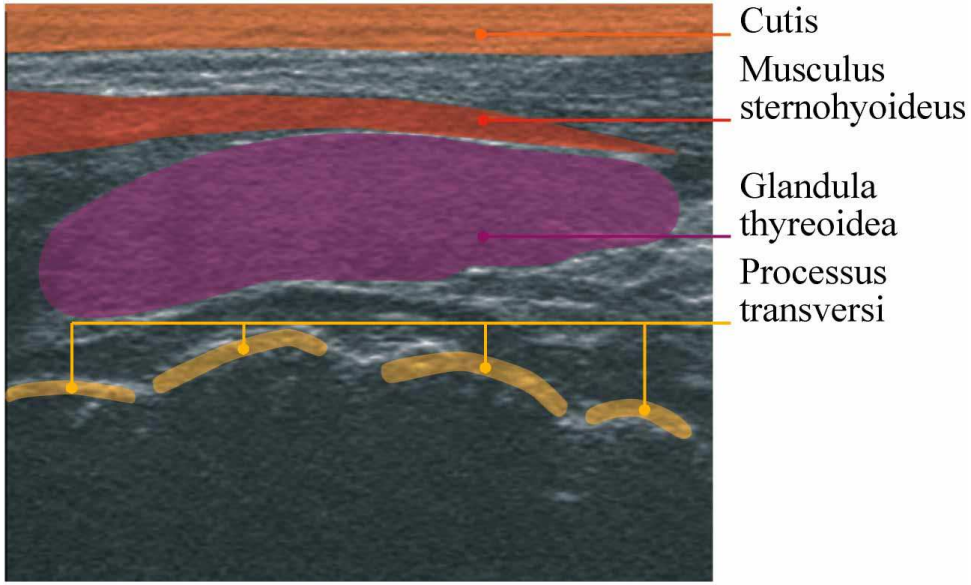

SCHILDDRÜSENPRAXIS
JOSEFSTADT

Zettinig 2014

Volumen

- Berechnung des Lappenvolumens:
- Länge x Breite x Tiefe x 0.5

- Gesamtvolumen (beide Lappen)
- Frauen: 4 - 18 ml
- Männer: 5 - 25 ml

Volumetrie

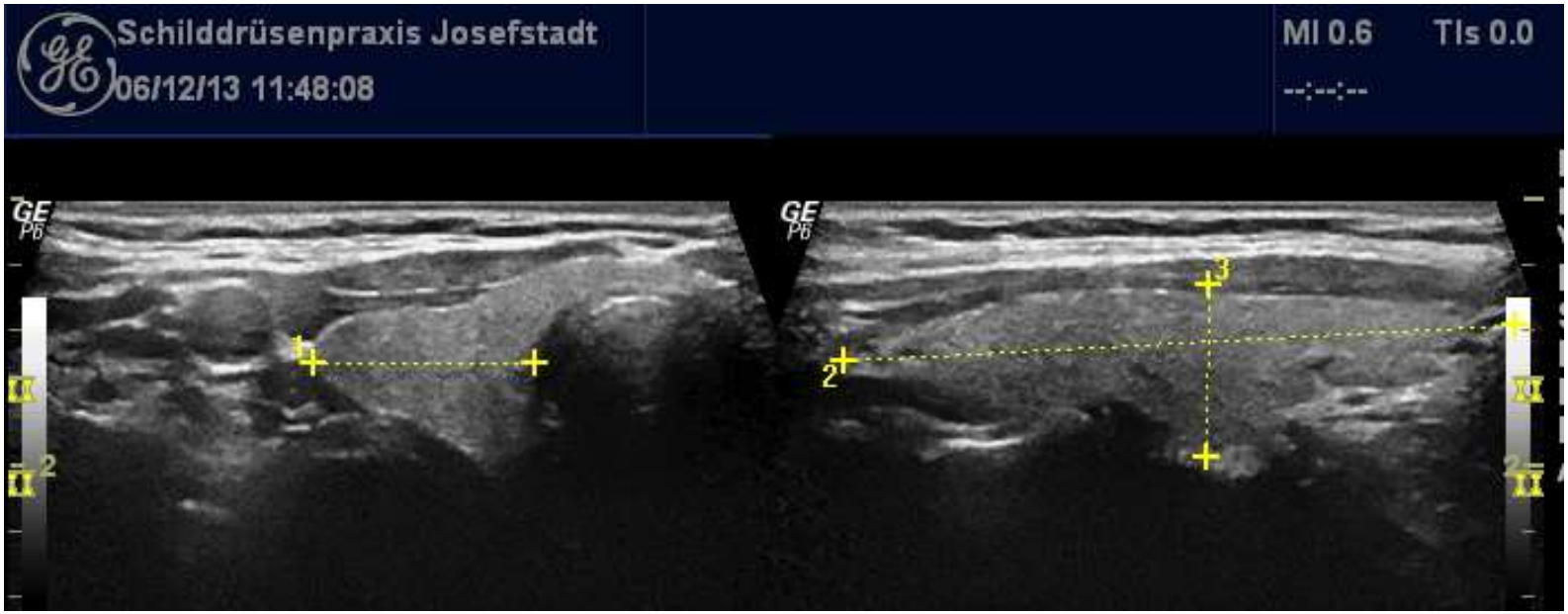

Schilddrüse L	1.66 cm
Schilddrüse H	5.04 cm
Schilddrüse B	1.29 cm
Schilddr. Vol	5.18 ml

SCHILDDRÜSENPRAXIS
JOSEFSTADT

Zettinig 2014

Echogenität

- Referenzregion: M. sternocleidomastoideus
- Vergleich mit Echostruktur der Schilddrüse
- Halsmuskulatur ist echoarm
- Normales Schilddrüsenparenchym im Vergleich dazu echoreicher
- Homogenität: homogen bzw. inhomogen

Echonormal

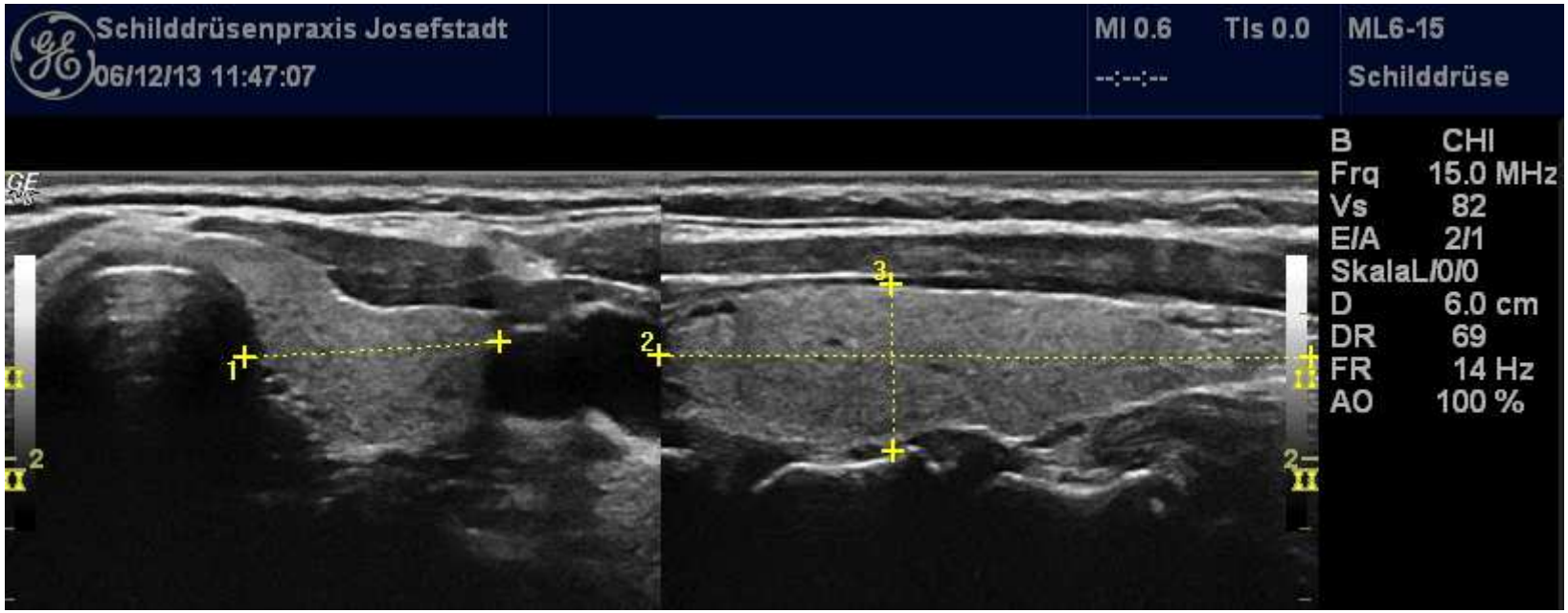

- Regelrechte Follikel
- Homogenes Muster; deutlich echoreicher als Halsmuskulatur

SCHILDDRÜSENPRAXIS JOSEFSTADT

Zettinig 2014

Echoarm

- Vermehrte Streuung durch mikrofollikuläre Strukturen: Lymphoyten, Entzündungszellen

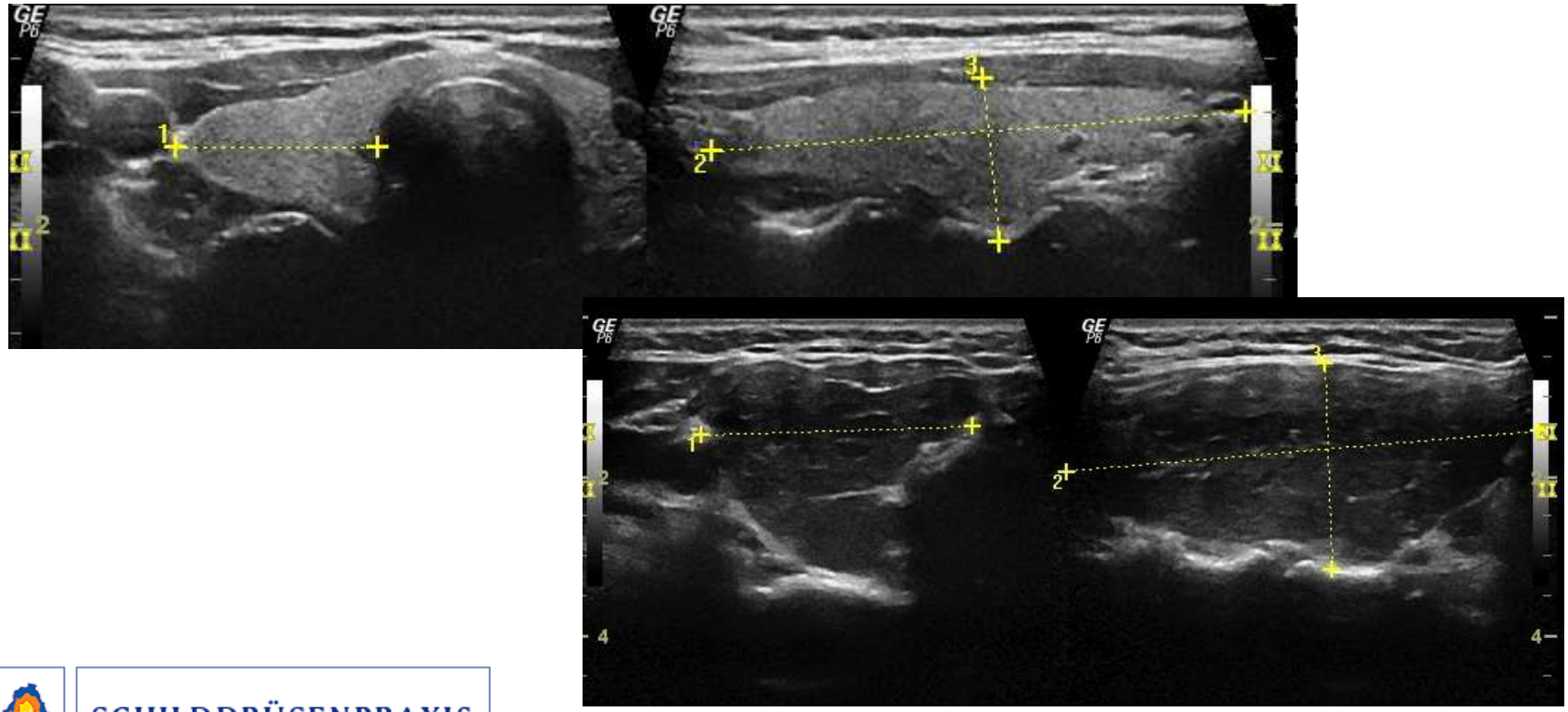

SCHILDDRÜSENPRAXIS
JOSEFSTADT

Zettinig 2014

Herdbefunde

- Solid - Zystisch
- Größe (3 Ebenen!)
- Lage
- Echogenität
- Randbegrenzung
- Halo
- Kalk
- Durchblutung

SCHILDDRÜSENPRAXIS
JOSEFSTADT

Zettinig 2014

Beurteilung der benachbarten Strukturen

- Lymphknoten
- Nebenschilddrüsen
- Trachea
- Ösophagus
- Gefäße

SCHILDDRÜSENPRAXIS
JOSEFSTADT

Zettinig 2014

Befund

- Schilddrüse normal groß / vergrößert / atroph
- Volumen rechts, Volumen links
- Lage und Formbesonderheiten
- Echostruktur
- Beschreibung von Lokalisation, Größe, Echogenität, Begrenzung und Durchblutung von Herdbefunden
- Beurteilung benachbarter Strukturen

Autoimmunerkrankungen

SCHILDDRÜSENPRAXIS
JOSEFSTADT

Zettinig 2014

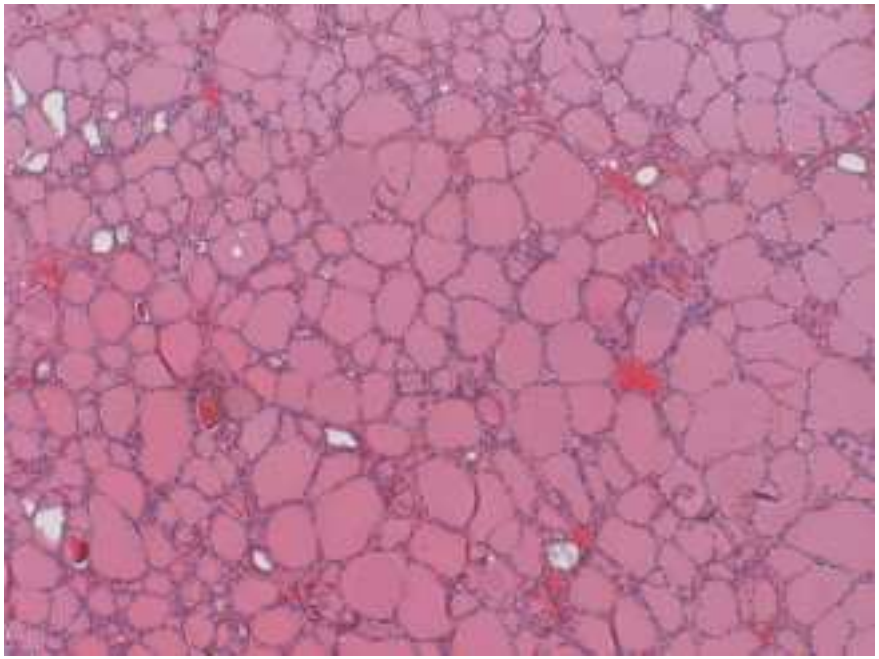

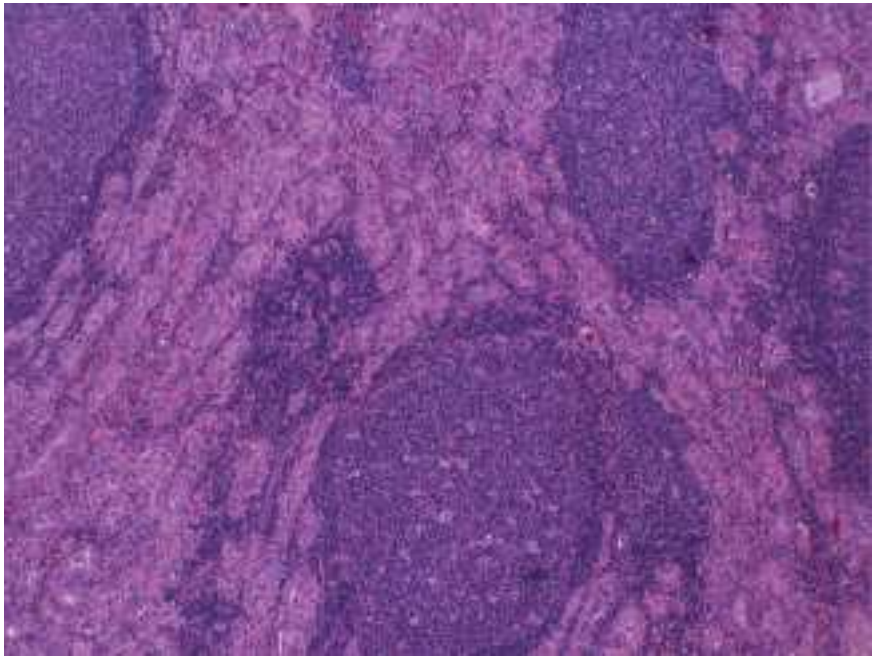

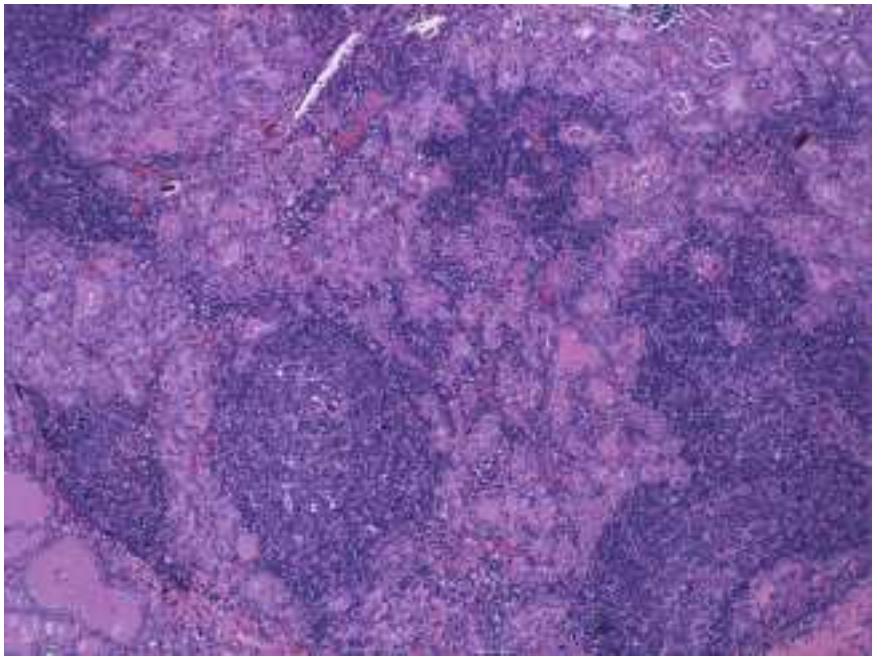

SCHILDDRÜSENPRAXIS
JOSEFSTADT

Zettinig 2014

Chronische Immunthyreoiditis - Befunde im Zeitverlauf

- 1) Echoarme Struktur im Ultraschall
- 2) Antikörper im Blut
- 3) Änderungen der Schilddrüsenfunktion

SCHILDDRÜSENPRAXIS
JOSEFSTADT

Zettinig 2014

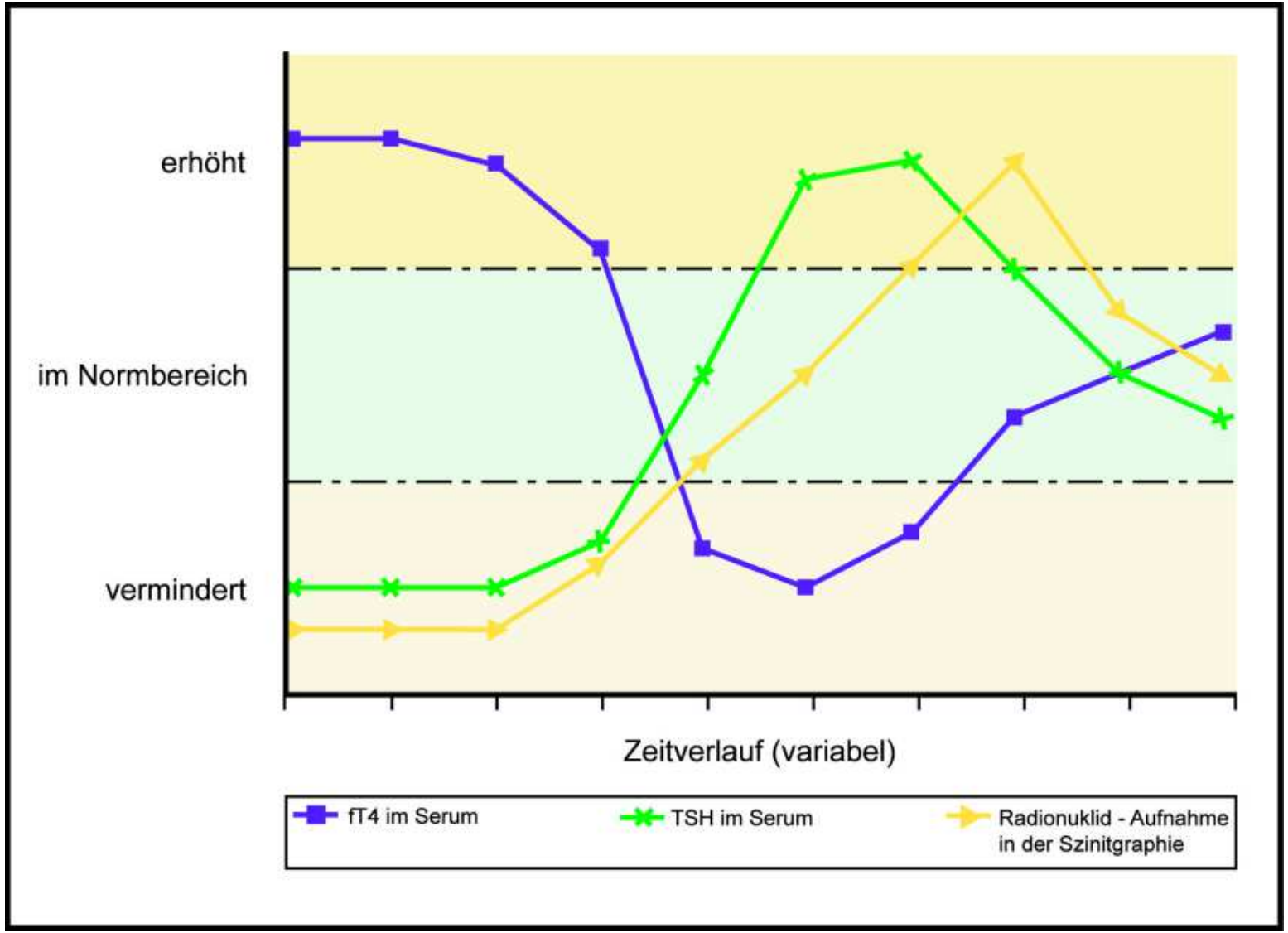

SCHILDDRÜSENPRAXIS
JOSEFSTADT

Zettinig 2014

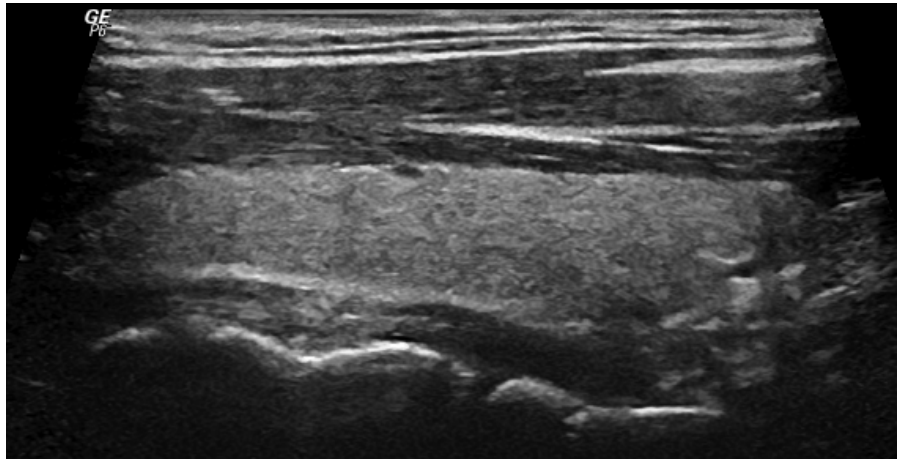

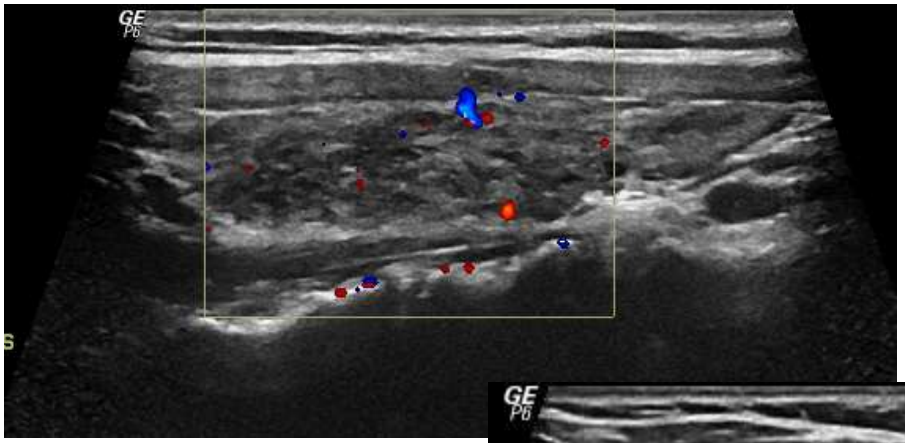

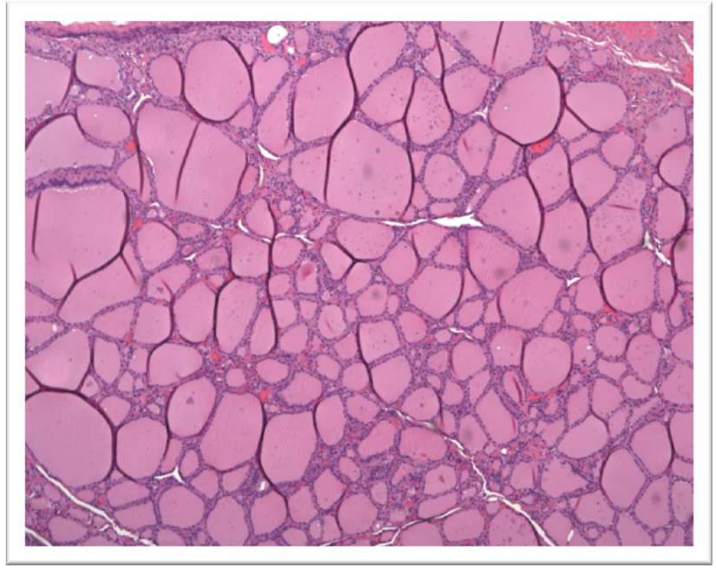

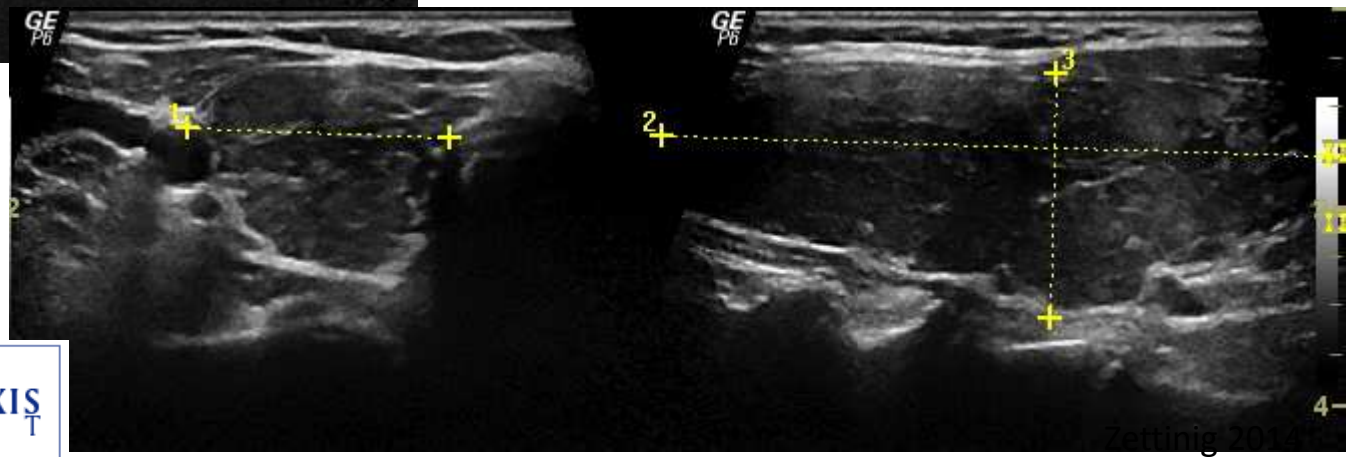

SCHILDDRÜSENPRAXIS
JOSEFSTADT

Zettinig 2014

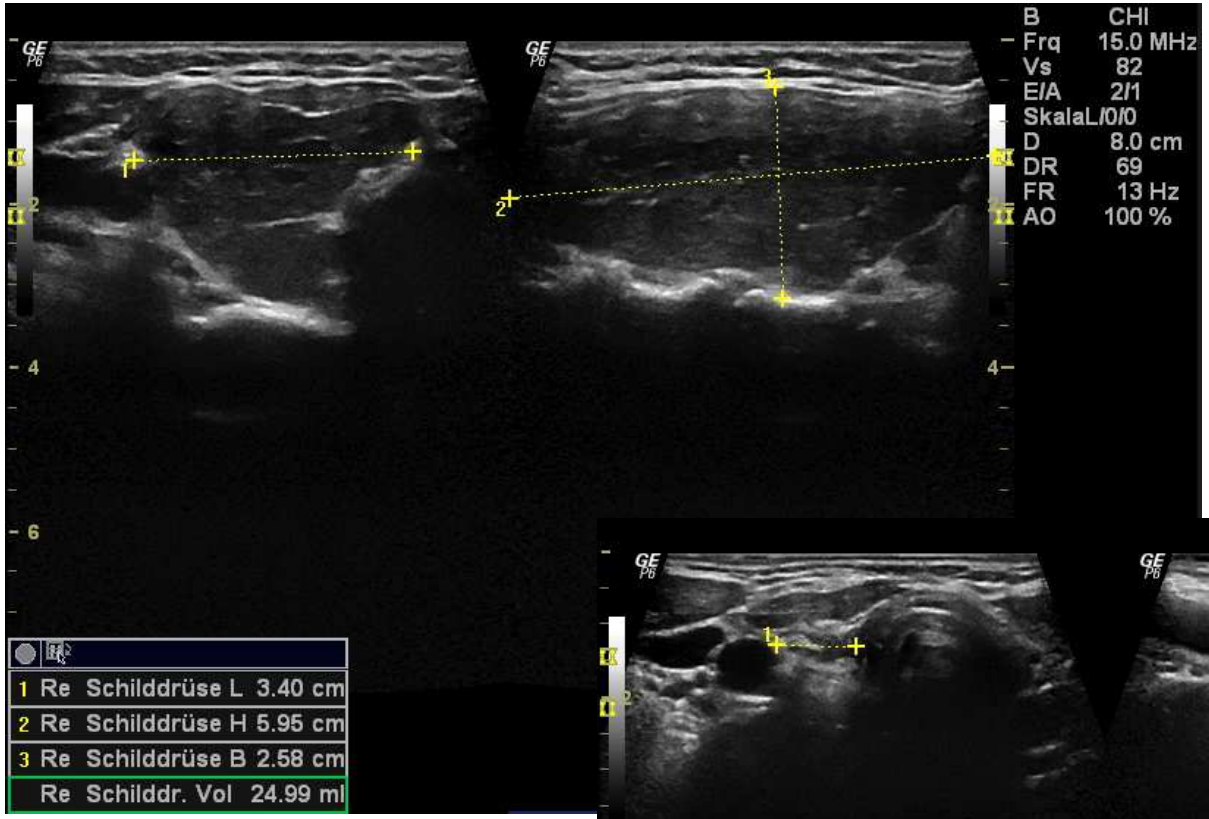

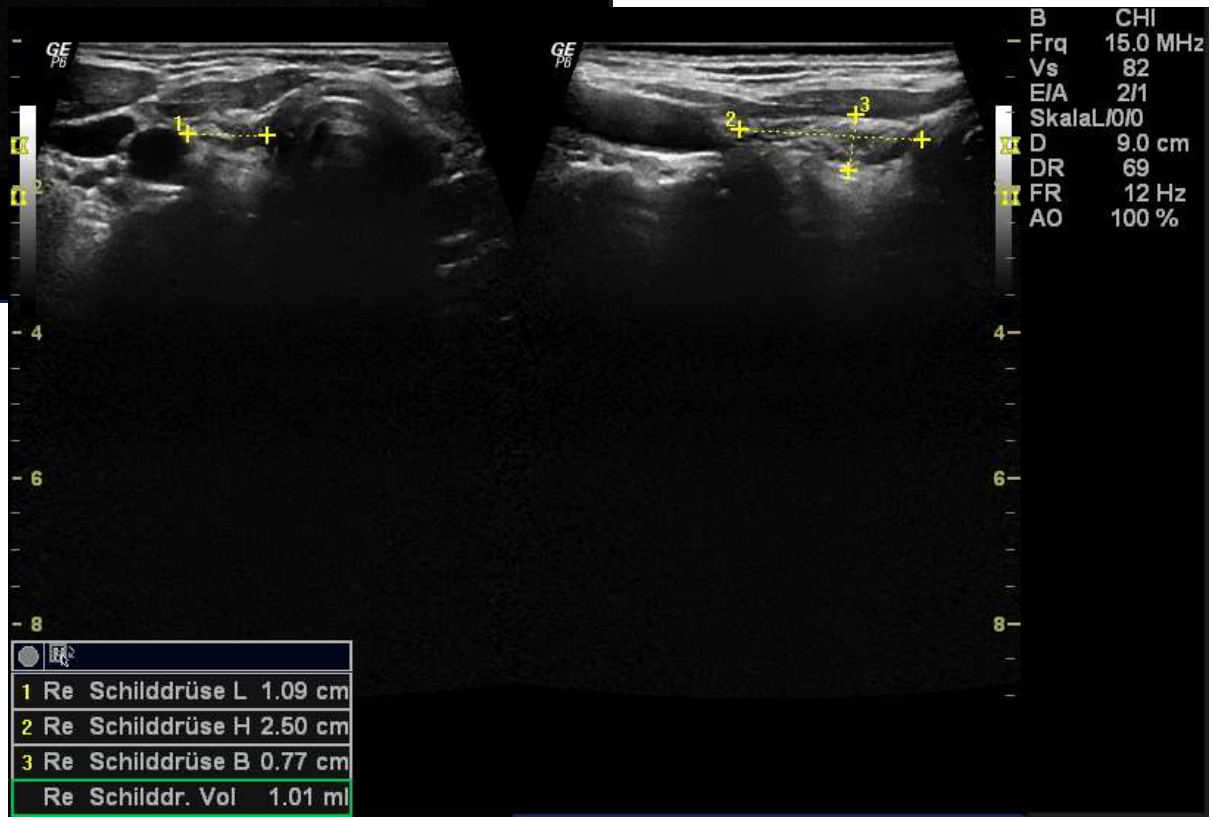

SCHILDDRÜSENPRAXIS
JOSEFSTADT

Zettinig 2014

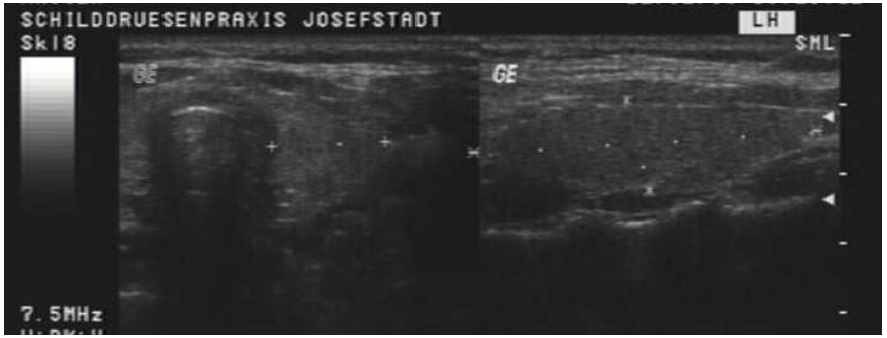

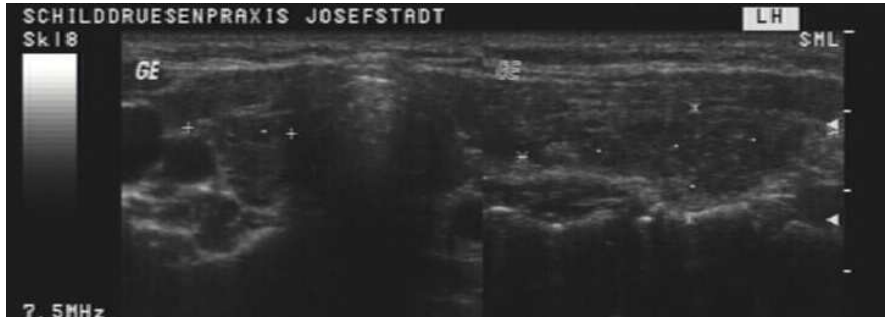

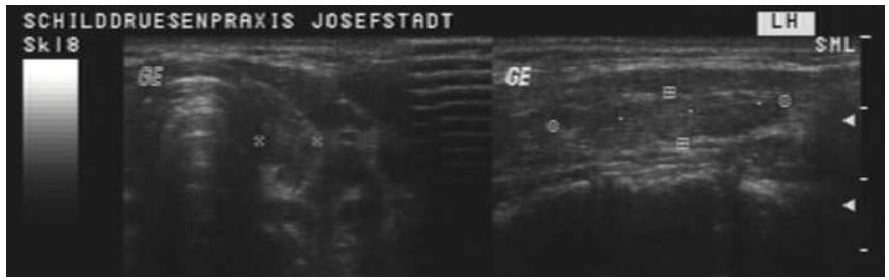

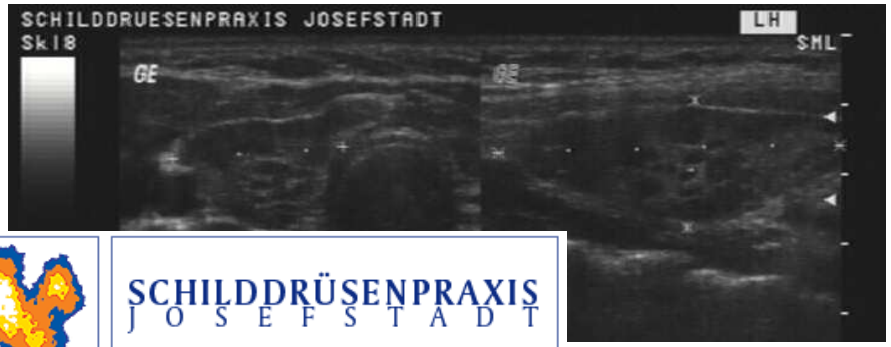

SCHILDDRÜSENPRAXIS
JOSEFSTADT

Zettinig 2014

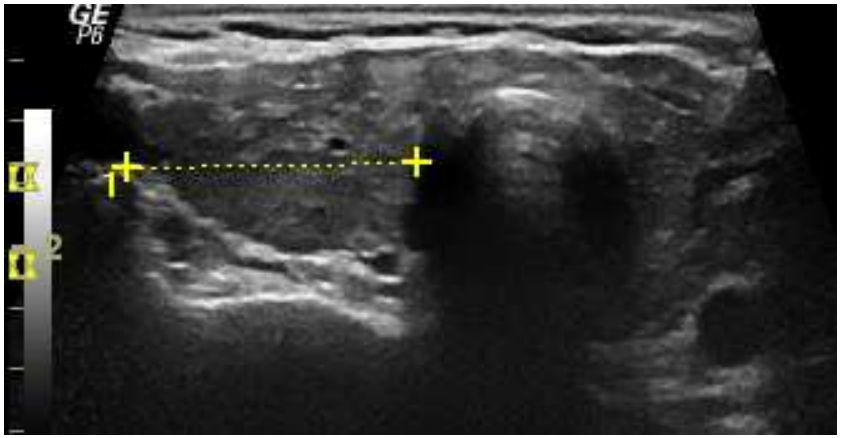

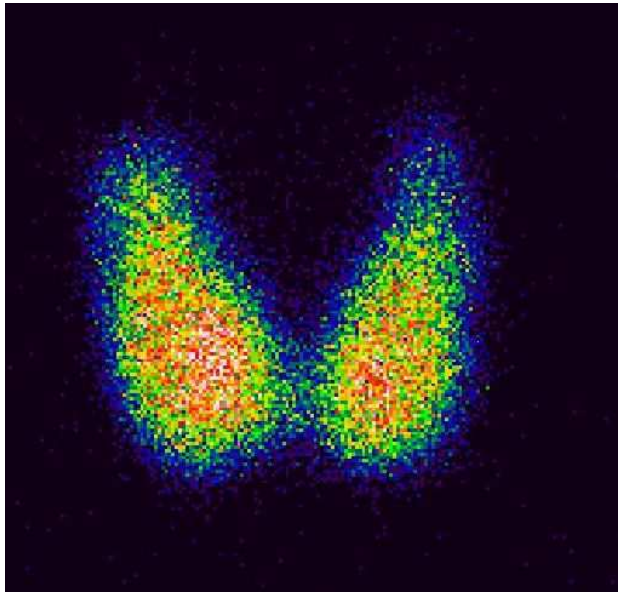

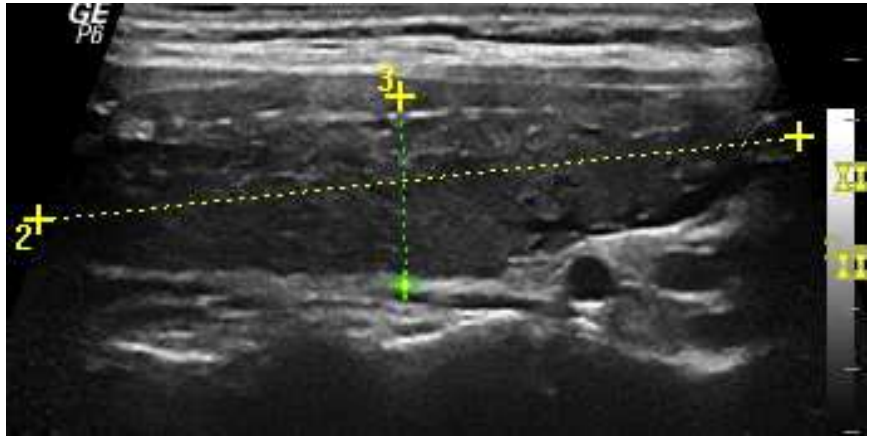

1	Re	Schilddrüse L	2.34 cm
2	Re	Schilddrüse H	6.14 cm
3	Re	Schilddrüse B	1.51 cm
	Re	Schilddr. Vol	10.37 ml

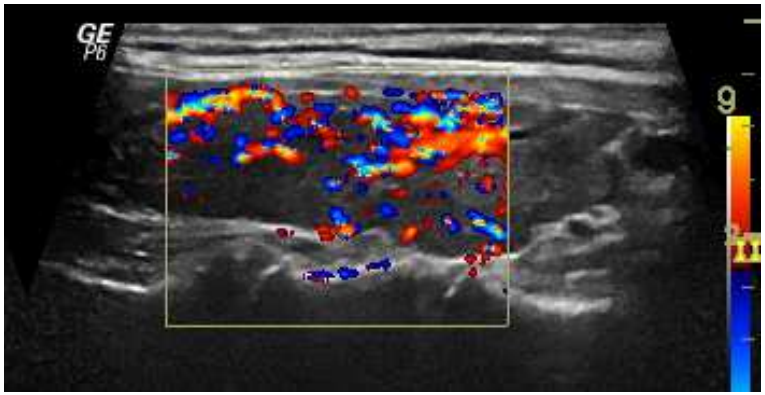

SCHILDDRÜSENPRAXIS
JOSEFSTADT

Zettinig 2014

Knoten

SCHILDDRÜSENPRAXIS
JOSEFSTADT

Zettinig 2014

Schilddrüsenknoten

- Selbst beim Abtasten / Eincremen / Rasieren festgestellt
- Vom Hausarzt palpiert
- Beim Ultraschallscreening entdeckt
- Im Jodmangelgebiet und höherem Lebensalter häufiger
- Prävalenz 20-50%

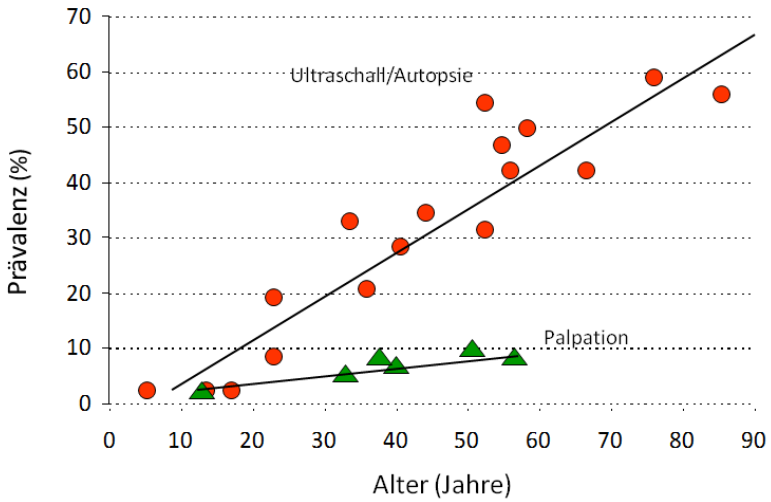

Zettinig 2014

SCHILDDRÜSENPRAXIS
JOSEFSTADT

Epidemiologie

- Prävalenz Schilddrüsenknoten: 20-50%
- Inzidenz Schilddrüsenkarzinom 11/100.000/Jahr
- In Autopsieserien bis 13% Mikrokarzinome
- Mortalitätsrate
  - Männer 0.2-1.2/100.000
  - Frauen 0.4-2.8/100.000
- Diagnostische Herausforderung: Identifizierung der Risikopatienten

SCHILDDRÜSENPRAXIS JOSEFSTADT

Zettinig 2014

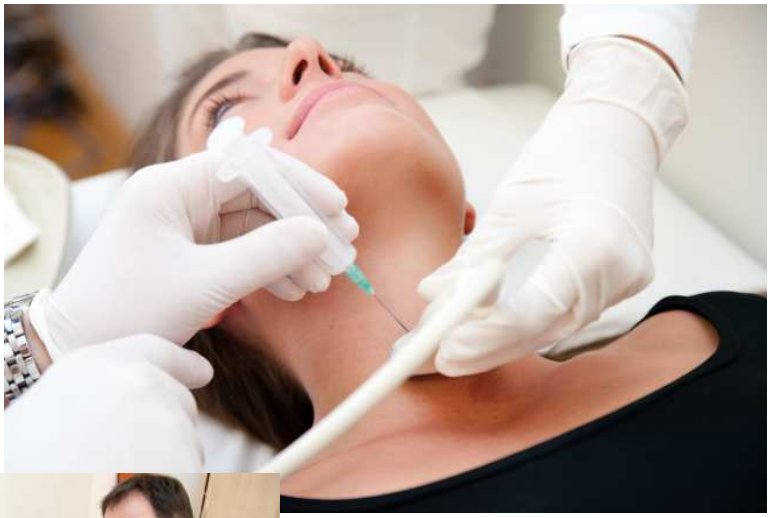

SCHILDDRÜSENPRAXIS
JOSEFSTADT

Zettinig 2014

Kalter Knoten

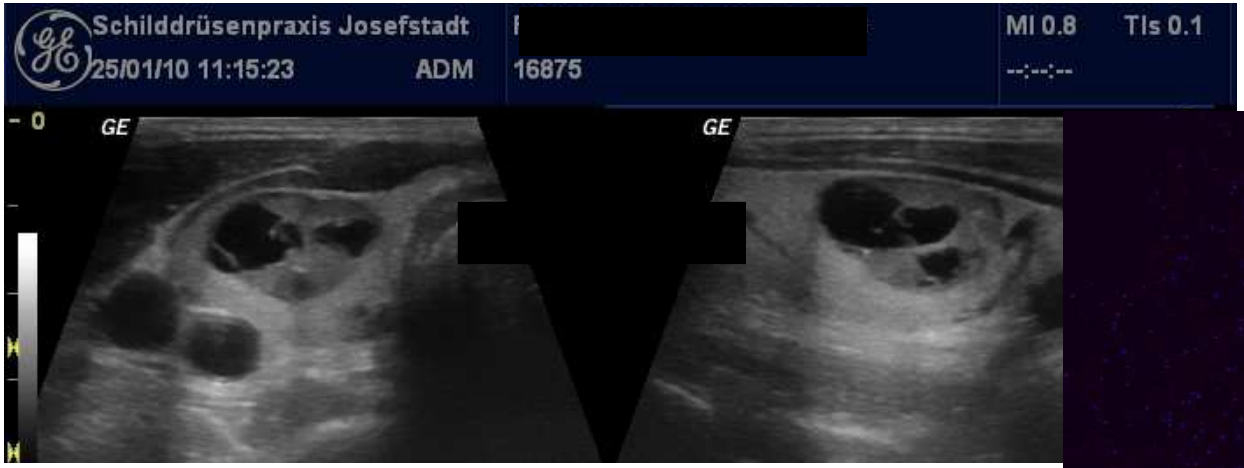

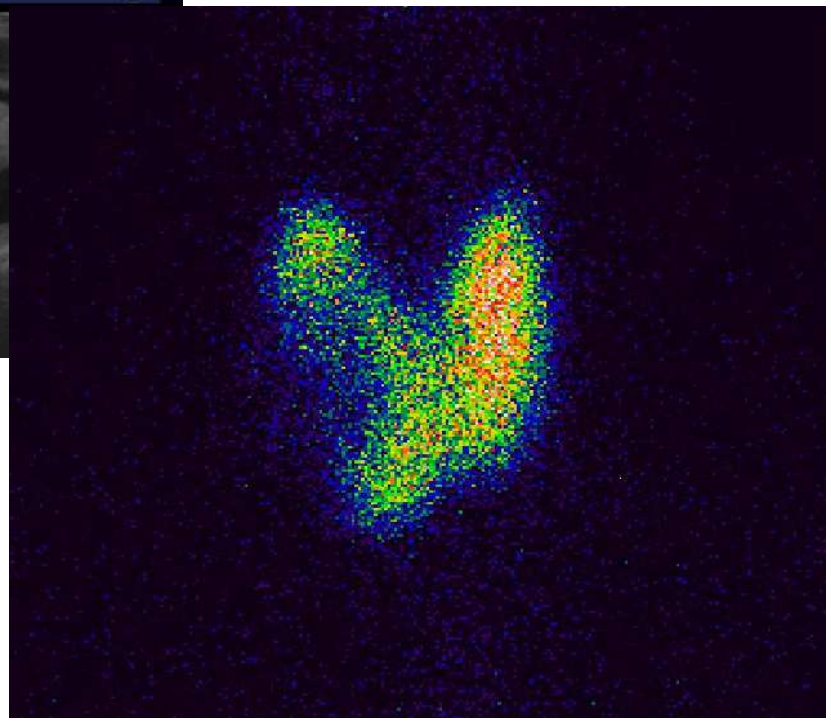

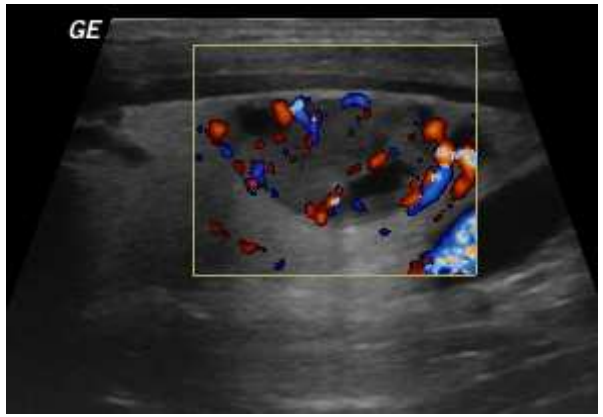

SCHILDDRÜSENPRAXIS
JOSEFSTADT

Zettinig 2014

Knotige Veränderungen - Ätiologie

- Kolloidknoten (hyperplastisch-regressiv)
- Adenom
- Zystisch degeneriertes Adenom
- Blutungszyste
- Funktionelle Autonomie
- "Kalter" Knoten
- Schilddrüsen-Karzinom

Knotige Veränderungen - Ätiologie

- Herdförmige Ansammlung von Entzündungszellen bei Thyreoiditis
- Lymphom
- Nebenschilddrüsenadenom
- Lipom, Neurinom etc.
- Lymphknoten
- Metastase intrathyreoidal

Abklärung - Möglichkeiten

- Anamnese
- Inspektion
- Palpation
- Sonographie
- Szintigraphie
- Labor
- Weitere Bildgebung
- Zytologie

SCHILDDRÜSENPRAXIS
JOSEFSTADT

Beschreibung - 1

- Solider Knoten
- Zyste
- Zystisch degenerierter Knoten
  - Ungefähre Angabe des zystischen Anteils
- Größe
  - Länge, Breite, Tiefe
  - ev. Volumen

Beschreibung - 2

- Lage
  - zentral / randständig
  - Lappen, Pol, oberes, mittleres kaudales Drittel, Isthmus
- Kalk
  - keiner, grobschollig
  - Mikroverkalkungen
- Echogenität
  - echogleich/echoreich
  - echoarm
- Halo
  - gut abgrenzbar
  - fehlend/unregelmäßig
- Begrenzung
  - glatt
  - irregulär
- Blutfluss
  - intranodulär niedrig
  - intranodulär hoch
  - peripher

SCHILDDRÜSENPRAXIS JOSEFSTADT

Zettinig 2014

Sonomorphologische Malignitätskriterien

Schallmuster	Unverdächtig	Suspekt
Echotextur	echogleich u. -reich	echoarm
Kalk	ohne, grobschollig	Mikrokalk
Halo	gut abgrenzbar	fehlend/unregelm.
Begrenzung	Glatt	irregulär
Form / Lage	längsoval	quer zu Längsachse
Blutfluß	intranodulär niedrig	intranodulär hoch

SCHILDDRÜSENPRAXIS
JOSEFSTADT

Zettinig 2014

Dopplersonographie

- Oft vermehrte Durchblutung im Randbereich benigner Knoten (Halo)
- Intranodulär gesteigerter Blutfluss Malignitätskriterium
- Unterscheidung "heisser" bzw. "kalter" Knoten sowie benigne bzw. maligne jedoch dopplersonographisch NICHT möglich!!

Guidelines – European Thyroid Association

- Echoarmut
- Mikroverkalkungen
- Fehlen eines peripheren Halo
- Unregelmäßige Begrenzung
- Intranoduläre Hypervaskularität
- Regionale Lymphadenopathie

Thyroid Imaging Reporting and Data System for US Features of Nodules: A Step in Establishing Better Stratification of Cancer Risk[1]

Radiology

Jin Young Kwak, MD
Kyung Hwa Han, MS
Jung Hyun Yoon, MD
Hee Jung Moon, MD
Eun Ju Son, MD
So Hee Park, MD
Hyun Kyung Jung, MD
Ji Soo Choi, MD
Bo Mi Kim, MD
Eun-Kyung Kim, MD

Purpose: To develop a practical thyroid imaging reporting and data system (TIRADS) with which to categorize thyroid nodules and stratify their malignant risk.

Materials and Methods: The institutional review board approved this retrospective study, and the requirement to obtain informed consent for the review of images and records was waived. From May to December 2008, ultrasonographically (US)-guided fine-needle aspiration biopsy (FNAB) was performed in 3674 focal thyroid nodules in 3414 consecutive patients. The study included the 1658 thyroid nodules (≥1 cm in maximum diameter at US) in 1638 patients (1373 women, 265 men) for which pathologic diagnosis or follow-up findings were available. Univariate and multivariate analyses with

SCHILDDRÜSENPRAXIS
JOSEFSTADT

Zettinig 2014

Identifikation von unabhängigen Faktoren

- Solide Komponente
- Hypoechogenität
- Deutliche Hypoechogenität
- Mikrolobuli bzw. unregelmäßiger Rand
- Mikrokalk
- More tall than wide

•Prospektiv
•8 Monate
•FNA in 3674 Knoten in 3414 Pat.

SCHILDDRÜSENPRAXIS
JOSEFSTADT

Zettinig 2014

SD Knoten

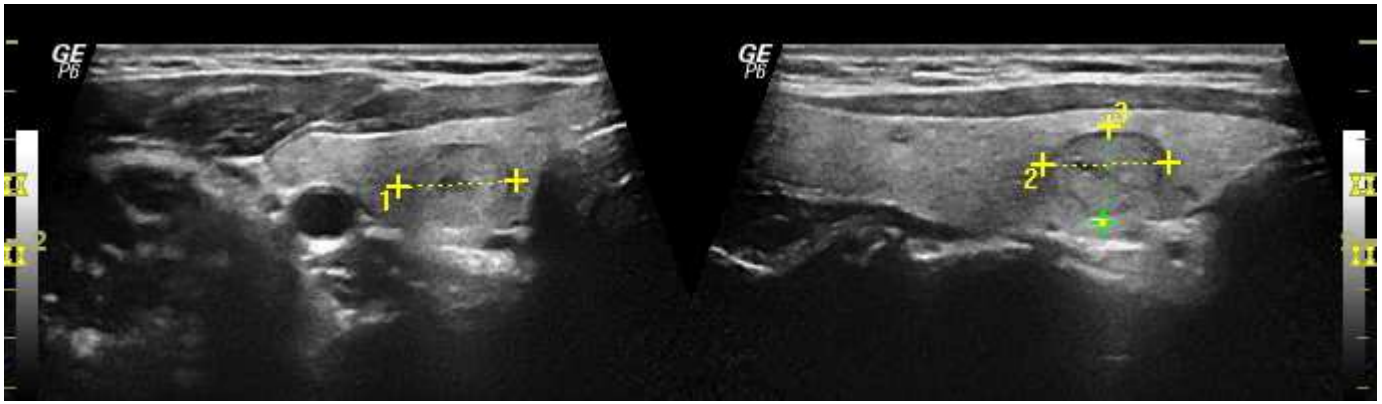

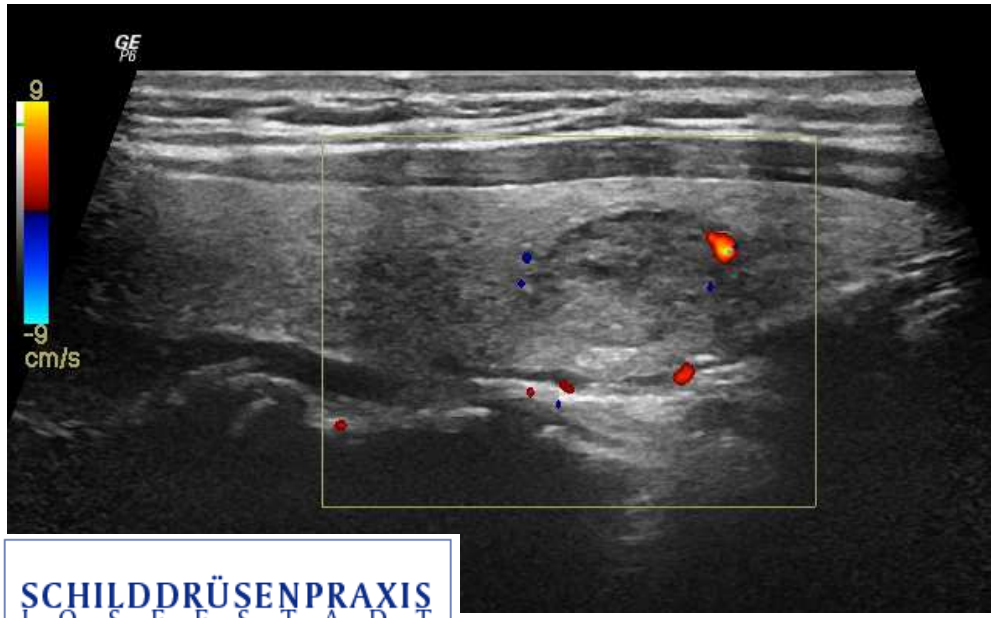

SCHILDDRÜSENPRAXIS
JOSEFSTADT

Zettinig 2014

Zyste

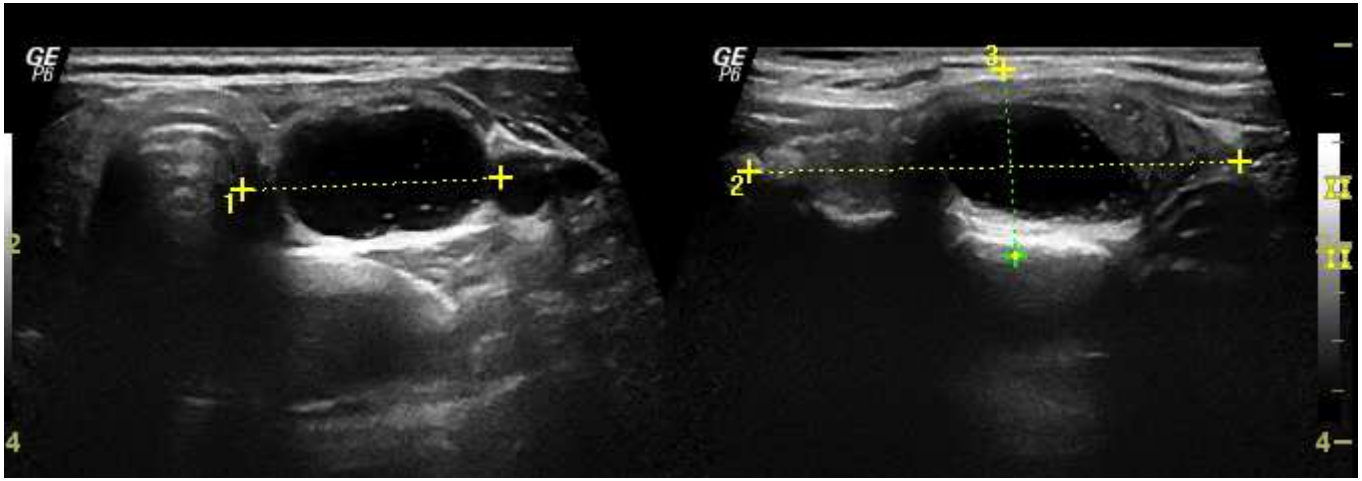

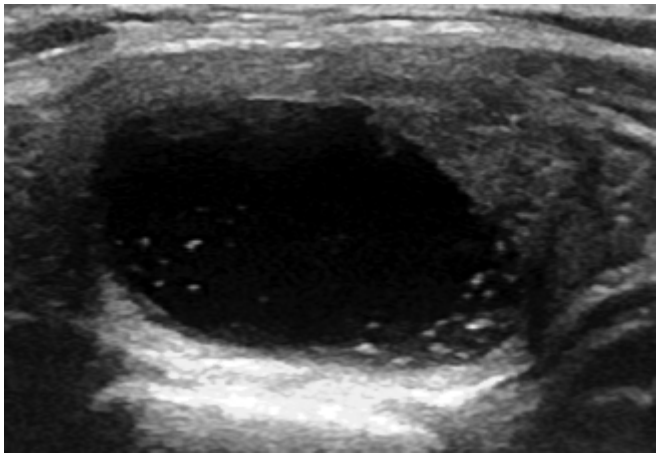

Zettinig 2014

SCHILDDRÜSENPRAXIS
JOSEFSTADT

Zyste

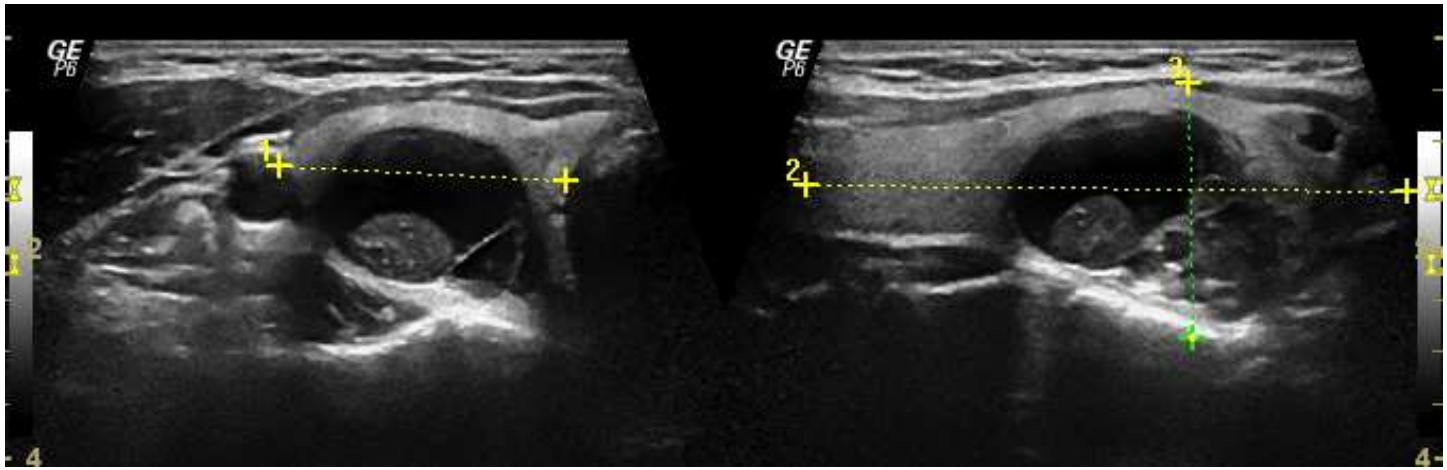

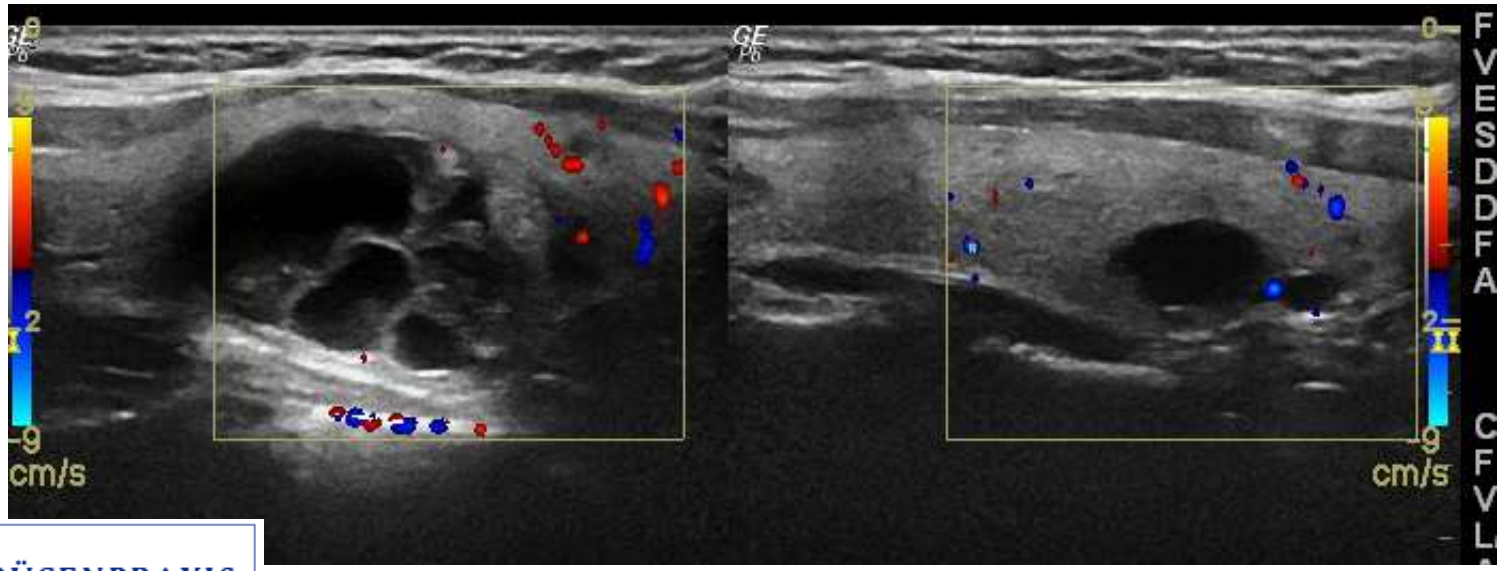

SCHILDDRÜSENPRAXIS
JOSEFSTADT

Zettinig 2014

Spongiformer Knoten

SCHILDDRÜSENPRAXIS
JOSEFSTADT

Zettinig 2014

Echoarmer Knoten

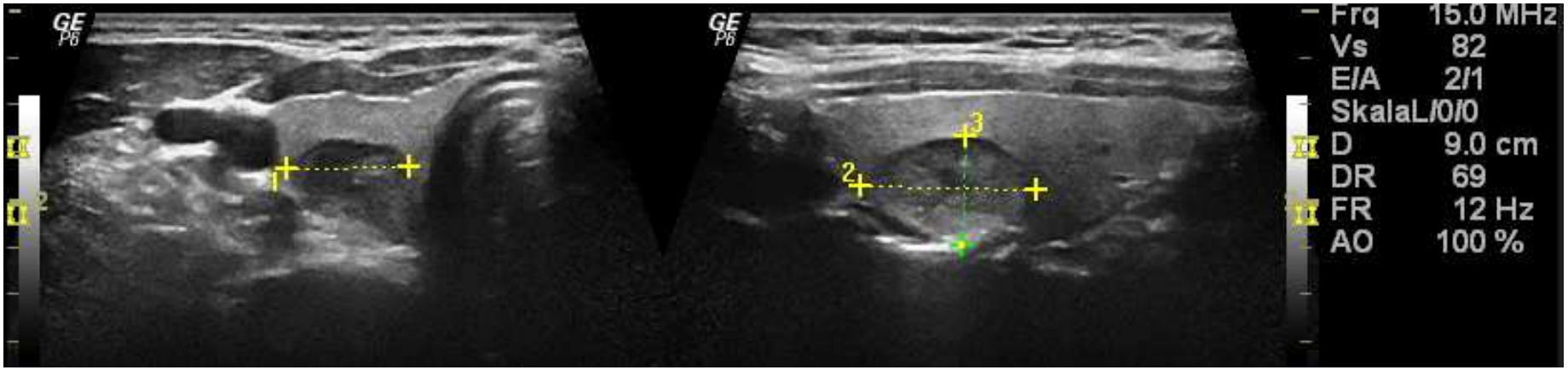

1	L	1.29 cm
2	L	1.85 cm
3	L	1.15 cm

SCHILDDRÜSENPRAXIS
JOSEFSTADT

Zettinig 2014

Knoten „more tall than wide“

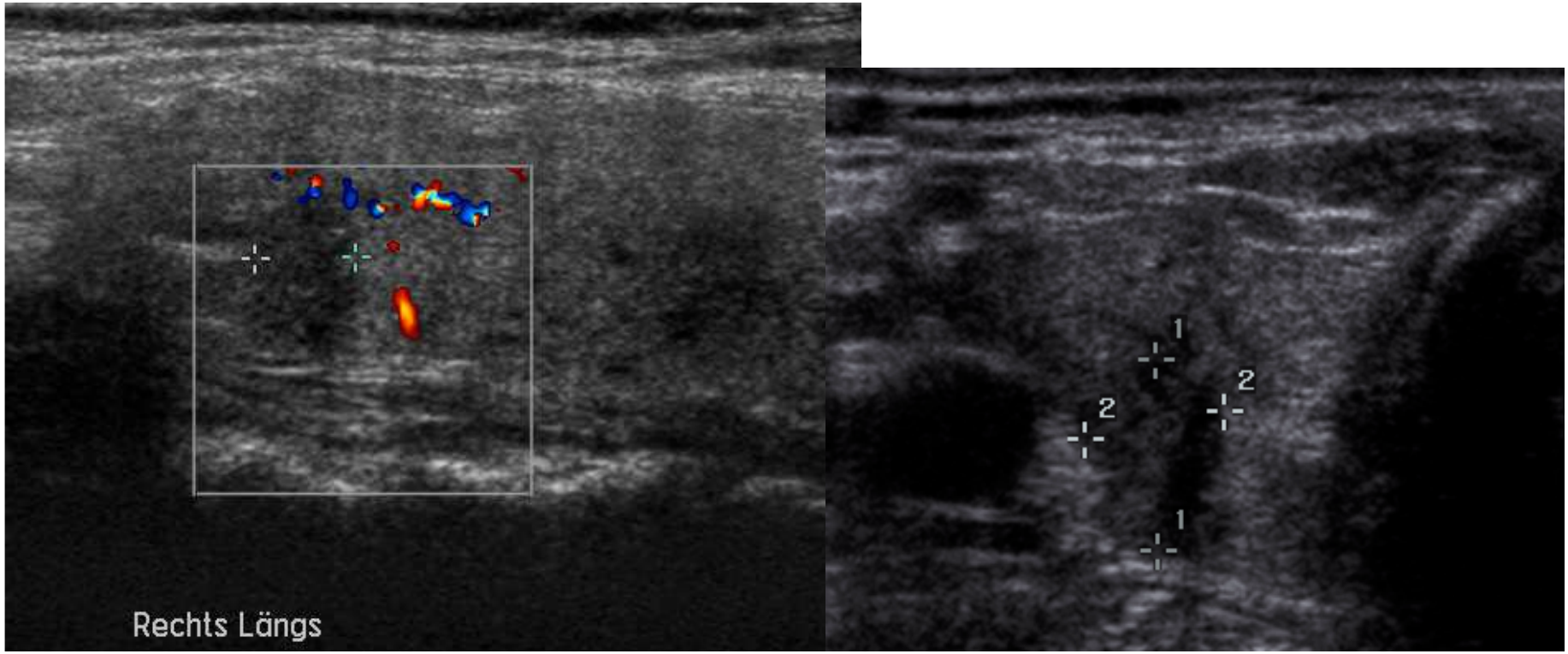

Pap. Ca

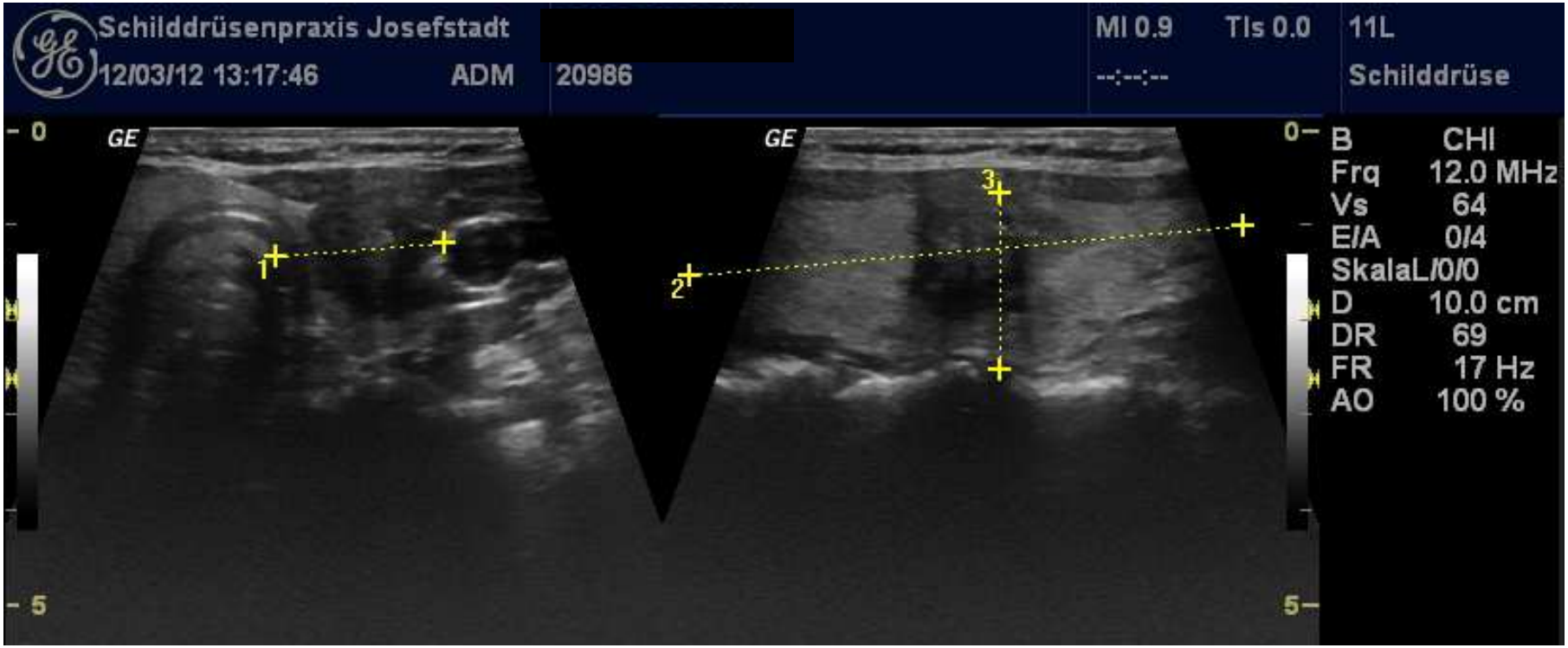

SCHILDDRÜSENPRAXIS
JOSEFSTADT

Zettinig 2014

Gleicher Patient

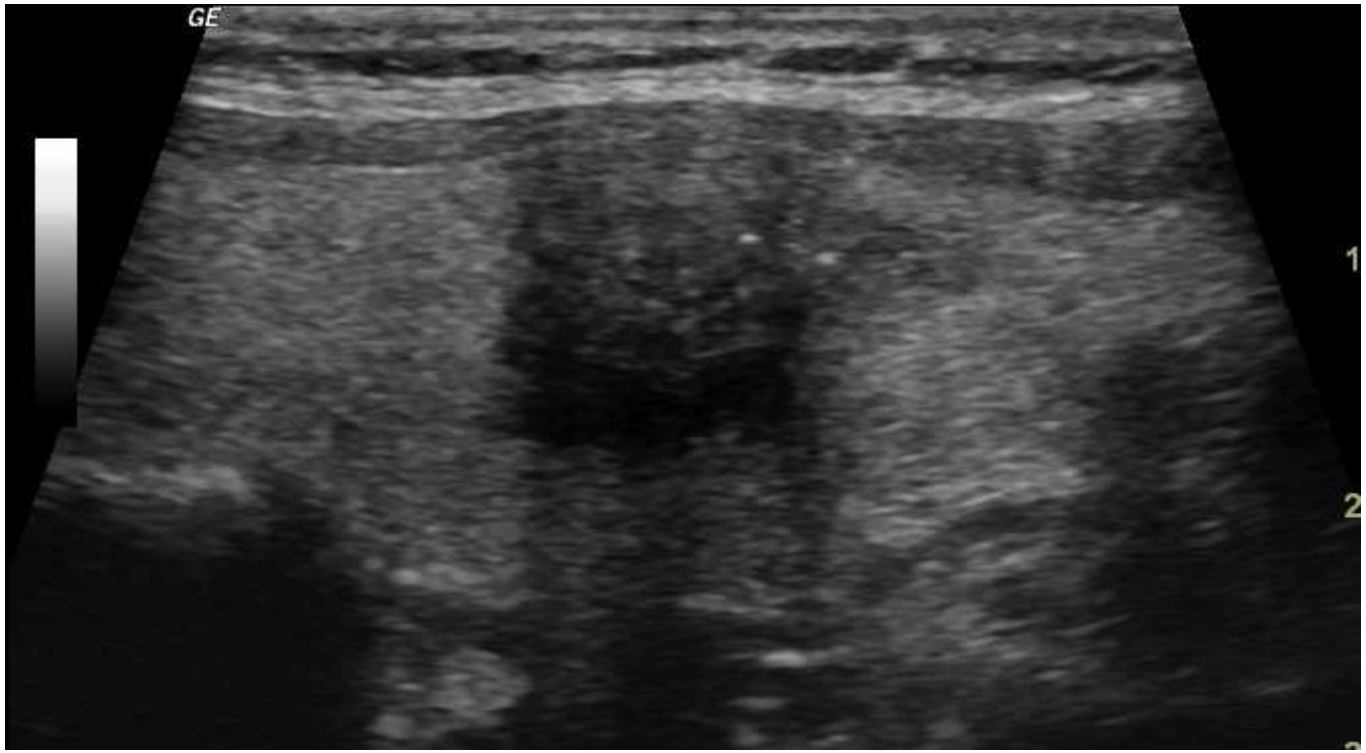

SCHILDDRÜSENPRAXIS
JOSEFSTADT

Zettinig 2014

Autonomes Adenom

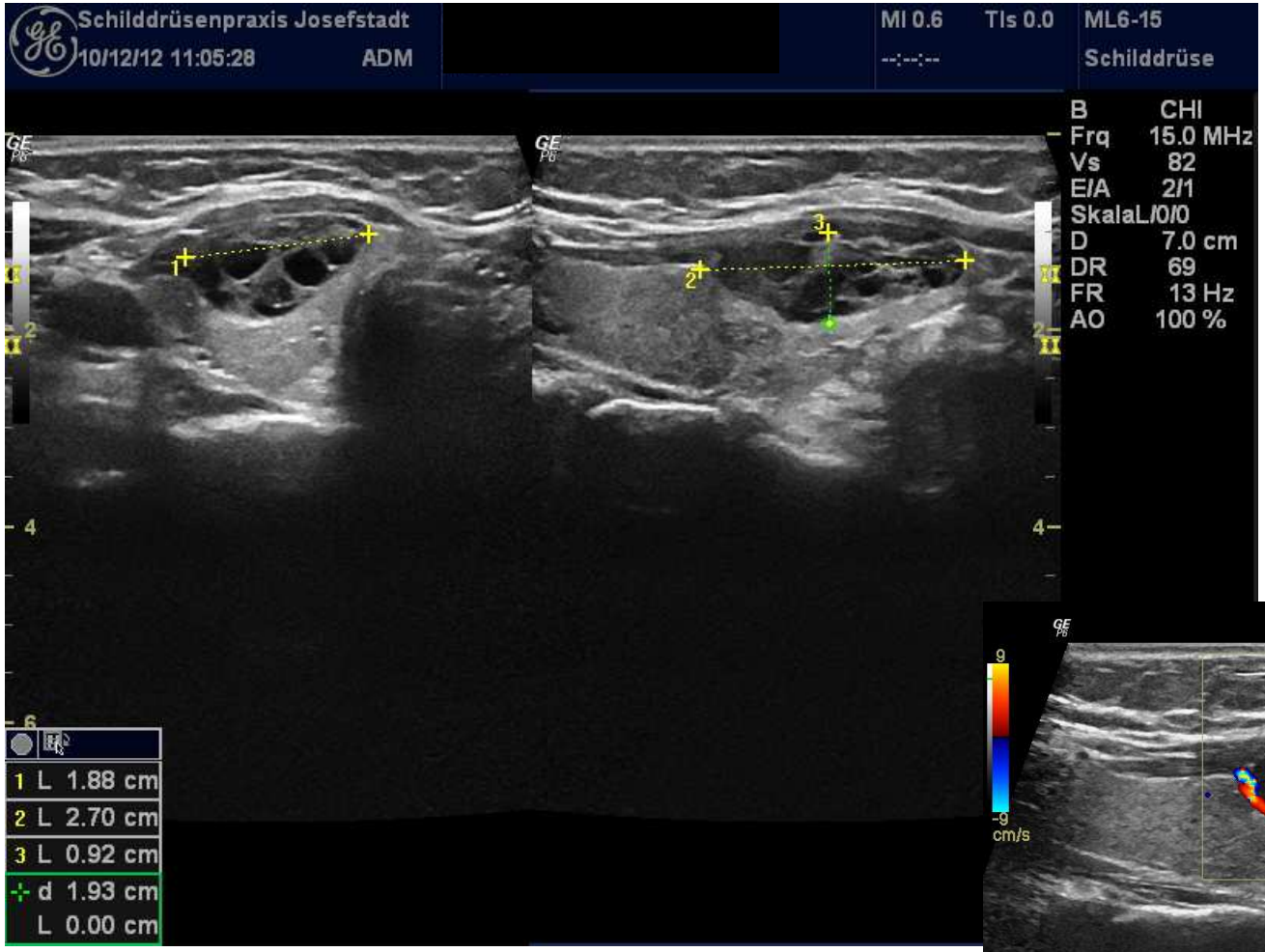

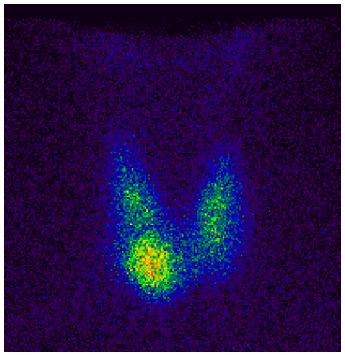

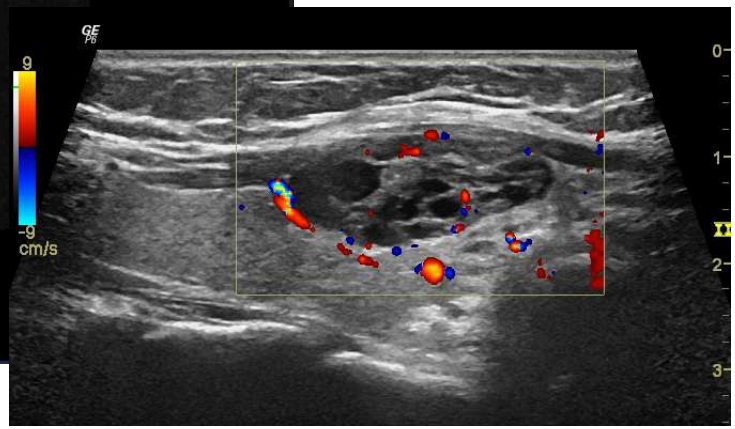

SCHILDDRÜSENPRAXIS
JOSEFSTADT

Zettinig 2014

Metast. Ca 1

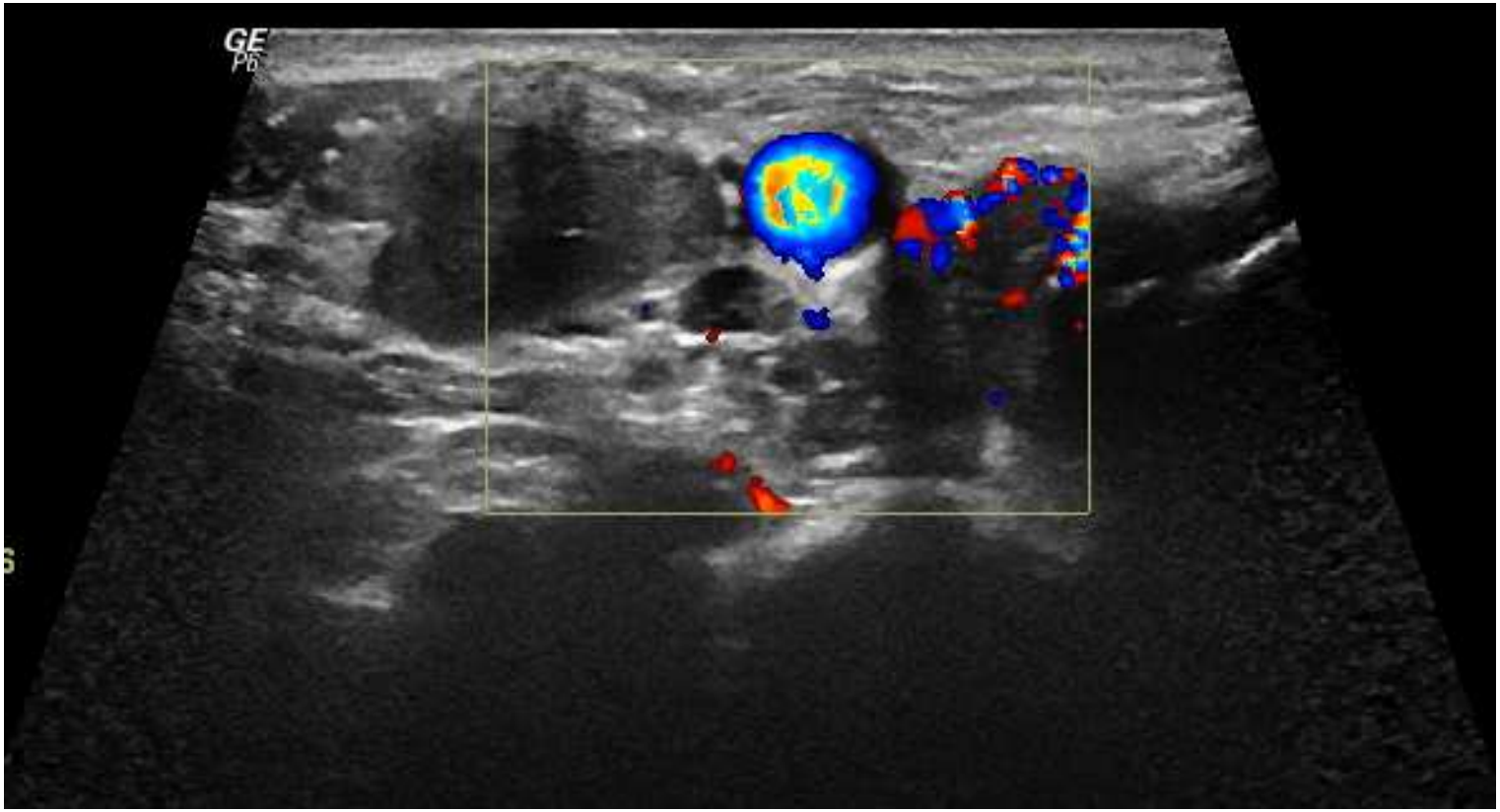

SCHILDDRÜSENPRAXIS
JOSEFSTADT

Zettinig 2014

Met. Ca 2

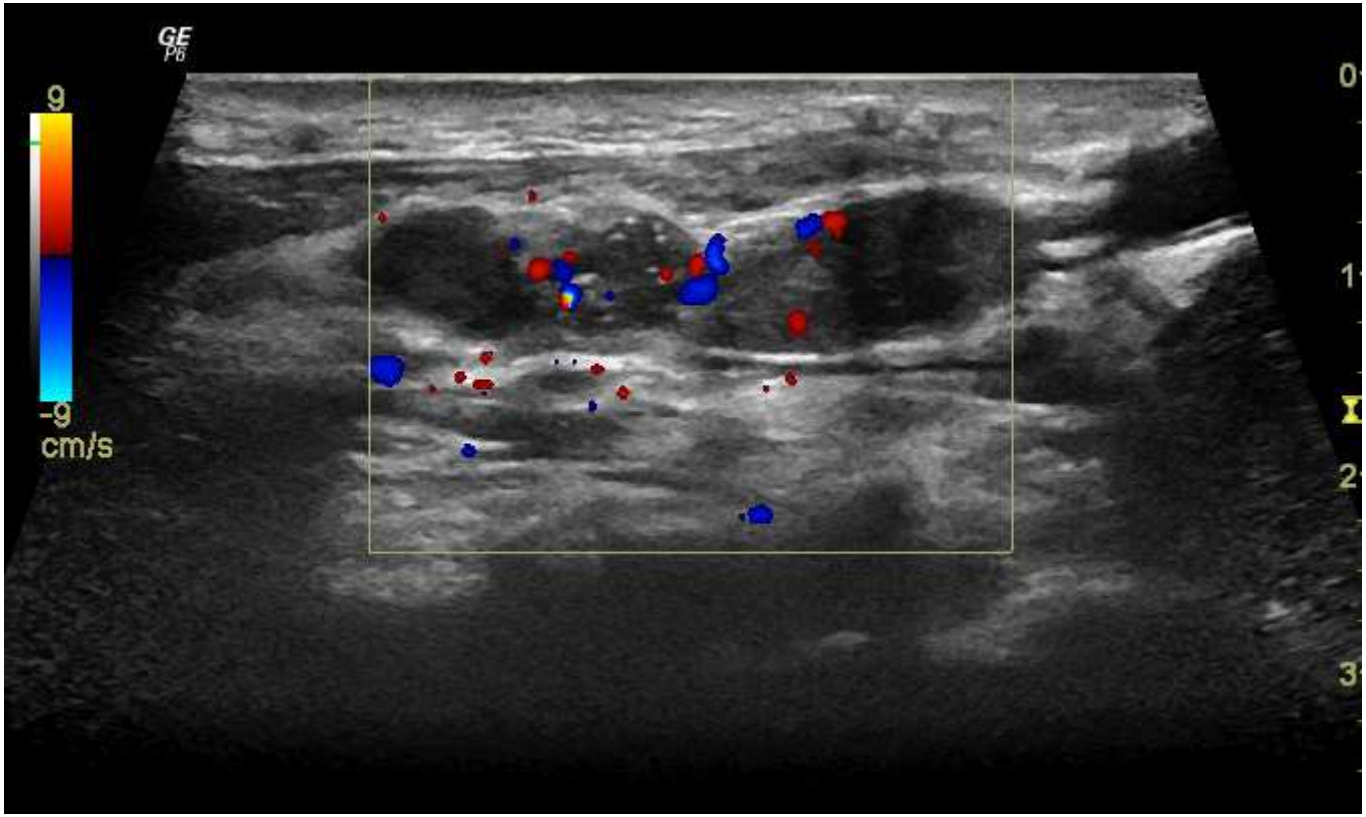

SCHILDDRÜSENPRAXIS
JOSEFSTADT

Zettinig 2014

www.schilddruesenforum.at

Das österreichische Schilddrüsenforum
für Patienten, Angehörige und Interessierte

SCHILDDRÜSENPRAXIS
JOSEFSTADT

Univ. Doz. Dr. Georg ZETTINIG
Facharzt für Nuklearmedizin
Arzt für Allgemeinmedizin
Laudongasse 12/8, 1080 Wien
Tel.: 01 403 29 20
termin@schilddruesenpraxis.at
www.schilddruesenpraxis.at

ÖSTERREICHISCHE
SCHILDDRÜSENGESELLSCHAFT
AUSTRIAN THYROID ASSOCIATION

Sie können die heutigen Vorträge auf
www.schilddruesengesellschaft.at downloaden

10 JAHRE SCHILDDRÜSENPRAXIS JOSEFSTADT

ÖSTERREICHISCHE SCHILDDRÜSENGESELLSCHAFT
AUSTRIAN THYROID ASSOCIATION

SAVE THE DATE!!!!

FORTBILDUNG IM HERBST

28. - 29.11.2014
Billrothhaus
1090 Wien, Frankgasse 8

Fr, 28.11.2014 nachmittags
Expertengespräche:
Die Schilddrüse - Was ist normal?
Teilnahmegebühr: 50 Euro, OSDG-Mitglieder frei

Sa, 29.11.2014 9.00 - 13.00
Fortbildung:
Autoimmunerkrankungen der Schilddrüse
Teilnahme frei

Anmeldung unter: herbstfortbildung@osdg.at
www.schilddruesengesellschaft.at www.osdg.at

SCHILDDRÜSENPRAXIS JOSEFSTADT