Leitliniengerechte Abklärung vor einer Schilddrüsenoperation

Jointmeeting OGN & OSDG
Standards in der Schilddrüsendiagnostik
Zell 23.1.2015

Wolfgang Buchinger

Institut für Schilddrüsendiagnostik und Nuklearmedizin, Gleisdorf

Schilddrüsenordination Graz

Schilddrüsenambulanz der Internen Abteilung

Krankenhaus der Barmherzigen Brüder Graz-Eggenberg

Leitlinien

- American Thyroid Association (ATA) 2009, 2014/2015
  Satellitensymposium (ICE/ENDO) 20.6.2014
- National Comprehensive Cancer Network (NCCN) Guidelines Thyroid Cancer 2014
- British Thyroid Association 2014
- German Association of Endocrine Surgeons practice guideline for the surgical management of malignant thyroid tumors 2013
- Deutsche Gesellschaft für Allgemeinchirurgie und Viszeralchirurgie (DGAV) AWMF 2012
- Thyroid cancer: ESMO Clinical Practice Guidelines for diagnosis, treatment and follow-up 2012
- ACO ASSO 2011
- AACE/AME/ETA Guidelines 2010

Huang et al. BMC Medicine 2013, 11:191
http://www.biomedcentral.com/1741-7015/11/191

BMC Medicine

RESEARCH ARTICLE Open Access

Systematic review of clinical practice guidelines in the diagnosis and management of thyroid nodules and cancer

Tsai-Wei Huang[1], Jun-Hung Lai[1,2], Mei-Yi Wu[3,4], Shiah-Lian Chen[1], Chih-Hsiung Wu[5,6] and Ka-Wai Tam[4,5,6,7,8,9*]



Figure 1 Flowchart of the selected clinical practice guidelines.

Table 1 Characteristics of the thyroid nodule management guidelines included in the study

Guidelines (Year)	Organization	Country or region	Level of development	Status	Funding
AACE/AME/ETA (2010)	American Association of Clinical Endocrinologists, Associazione Medici Endocrinologi, and European Thyroid Association	USA, Italy, and Europe	Professional organization	Updated	American Association of Clinical Endocrinologists
ATA (2009)	American Thyroid Association	USA	Professional organization	Updated	American Thyroid Association
BTA (2007)	British Thyroid Association, and Royal College of Physicians	UK	Professional organization	Updated	British Thyroid Association
ESMO (2012)	European Society for Medical Oncology	Europe	Professional organization	Updated	Not available
GAES (2013)	German Association of Endocrine Surgeons	Germany	Professional organization	Updated	Not available
IKNL (2007)	Dutch Endocrine Society, and Dutch Society of Nuclear Medicine	The Netherlands	Professional organization	New	Dutch Society of Medical Specialists
LATS (2009)	Latin American Thyroid Society	Latin America	Professional organization	New	Not available
NCCN (2013)	National Comprehensive Cancer Network	USA	Professional organization	Updated	NCCN Foundation
NCN (2000)	Northern Cancer Network	UK	Regional independent body	New	Not available
SEOM (2011)	Spanish Society of Medical Oncology	Spain	Professional organization	New	Not available

Diagnostik

- Szintigraphie
- Sonographie
- FNP
- Labor
- MRI, CT
- Laryngoskopie

Szintigraphie

• ATA 2009, 2014/2015	bei niedrigem TSH
• NCCN 2014	follikuläre Läsion mit niedrigem TSH
• BTA 2014	keine Stellungnahme
• German Association of Endocrine Surgeons 2013	ja
• DGAV 2012	ja
• ESMO 2012	follikuläre Läsion
• ACO ASSO 2011	ja
• AACE/AME/ETA 2010	im Jodmangelgebiet vor allem bei multinodösen Strumen

Diagnostik

- Szintigraphie
- Sonographie
- FNP
- Labor
- MRI, CT
- Laryngoskopie
- eigene Empfehlung

Sonographie / ATA 2014/2015

- Ultraschall des Halses – nicht nur der Schilddrüse
- Häufigere Sonographien korrelieren mit Zunahme der Karzinominzidenz
- Befund beinhaltet:
  Parenchym (Echogenität), Volumen
  Knoten (Abmessungen, Lage, Echogenität)
  Zervikale Lymphknoten (zentrales und laterales Kompartment)

Sonographie

- hohes Risiko (70-90%)
- mittleres Risiko (10-20%)
- niedriges Risiko (5-10%)
- sehr niedriges Risiko (<3%)
- benigne

Sonographie - hohes Risiko (70-90%)

	Sensitivität (%)	Spezifität (%)
• Mikrokalk	44	89
• hypoechogen	81	53
• solid	86	18
• fehlender Halo	66	54
• intranod. vaskularisiert	62	77
• unscharfer Rand	55	79
• Tall>Wide	48	92

- extrathyreoidale Ausdehnung
- unterbrochene Kalkschale
- lokoregionäre Lymphknoten

Sonographie - mittleres Risiko (10-20%)

- hypoechogen mit scharfem Begrenzung

niedriges Risiko (5-10%)

- hyperechogen solide, regulärer Begrenzung
- isoechogen solide regulärer Begrenzung
- teilweise zystisch mit exzentrisch soliden Anteilen (spitzer/stumpfer Winkel)

sehr niedriges Risiko (<3%)

- spongiform
- teilweise zystisch, ohne suspekte Anteile

benigne

- reine Zyste

Indikation zur FNP

ATA 2014/2015 und NCCN 2014

	Malignitätsrisiko (%)	Biopsie ab (cm)
• hohes Risiko	>70-90	≥ 1
• mittleres Risiko	10-20	≥ 1
• niedriges Risiko	5-10	≥ 1,5
• sehr niedriges Risiko	<3	≥ 2
• benigne	<1	nicht erforderlich

Keine Punktion bei Knoten ≤ 1 cm

(Ausnahme: Patient mit hohem Risiko, sonographisch suspekte Lymphknoten)

FNP

German Association of Endocrine Surgeons 2013, DGAV 2012 empfohlen bei

- Klinisch oder bildgebend suspekter Knoten
- Tumorverdächtige(r) Halslymphknoten
- Großer oder schnell wachsender Tumor
- Lokal invasives Wachstum

FNP

• BTA 2014	keine Größenangabe
• ESMO 2012	>1 cm
	<1 cm bei Z.n. externer Radiatio, Schilddrüsenkarzinom in der Familie, suspekter Palpationsbefund, zervikale Lymphadenopathie und sonographischem Verdacht auf Malignität
• ACO ASSO 2011	bei allen klinisch suspekten, echoarmen und szintigraphisch kalten Knoten ist eine Punktion zu forcieren
• AACE/AME/ETA 2010	> 1.0 cm, solide, hypoechogen
	jede Größe bei Verdacht auf extrakapsuläre Ausbreitung oder Lymphknotenmetastasierung
	Z.n. externer Radiatio in der Kindheit oder Jugend
	PTC, MTC oder MEN 2 bei erstgradigen Verwandten
	erhöhte Kalzitoninspiegel
	< 1 cm und Verdacht auf Malignität im Ultraschall

Labor

	Funktionsbestimmung	Kalzitonin bei jedem Knoten
• ATA 2009	TSH	indifferent
• NCCN 2014	TSH	unklar
• BTA 2014	keine Stellungnahme	nein
• German Association of Endocrine Surgeons 2013	keine Stellungnahme	ja
• DGAV 2012	keine Stellungnahme	ja
• ESMO 2012	keine Stellungnahme	ja
• ACO ASSO 2011	TSH	ja
• AACE/AME/ETA 2010	TSH	may be useful

CT/MRI

• ATA 2009, 2014/2015	bei extrathyreoidaler Ausdehnung und Lymphknotenmetastasierung (mit KM!)
• NCCN 2014	bei fixierten, „bulky“ oder substernalen Läsionen
• BTA 2014	bei extrathyreoidaler Ausdehnung und Lymphknotenmetastasen (ohne KM)
• German Association of Endocrine Surgeons 2013	bei extrathyreoidaler Ausdehnung, substernaler Ausdehnung, ausgedehnter Lymphknotenmetastasierung MRI > CT (ohne KM)
• DGAV 2012	bei extrathyreoidaler Ausdehnung, substernaler Ausdehnung, ausgedehnter Lymphknotenmetastasierung MRI > CT (ohne KM)
• ESMO 2012	nur MTC bei Lymphknotenmetastasierung, CT > 400 pg/ml
• ACO ASSO 2011	bei großer immobiler Halsstruma oder Rezidivtumoren (ohne KM)
• AACE/AME/ETA 2010	bei fortgeschrittenem Befund, substernalem Anteil (ohne KM)

THYROID
Volume 22, Number 9, 2012
© Mary Ann Liebert, Inc.
DOI: 10.1089/thy.2012.0099

One Month Is Sufficient
for Urinary Iodine to Return to Its Baseline Value
After the Use of Water-Soluble Iodinated Contrast Agents
in Post-Thyroidectomy Patients Requiring Radioiodine Therapy

Rosália P. Padovani,[1–3] Teresa S. Kasamatsu,[1] Claudia C.D. Nakabashi,[1,2]
Cleber P. Camacho,[1,2] Danielle M. Andreoni,[1,2] Eduardo Z. Malouf,[1,2] Marilia M.S. Marone,[3]
Rui M.B. Maciel,[1,2] and Rosa Paula M. Biscolla[1,2]

SCHILDDRÜSEN INSTITUT

THYROID
Volume 22, Number 9, 2012
© Mary Ann Liebert, Inc.
DOI: 10.1089/thy.2012.0099

One Month Is Sufficient for Urinary Iodine to Return to Its Baseline Value After the Use of Water-Soluble Iodinated Contrast Agents in Post-Thyroidectomy Patients Requiring Radioiodine Therapy

Rosália P. Padovani,[1–3] Teresa S. Kasamatsu,[1] Claudia C.D. Nakabashi,[1,2]
Cleber P. Camacho,[1,2] Danielle M. Andreoni,[1,2] Eduardo Z. Malouf,[1,2] Marilia M.S. Marone,[3]
Rui M.B. Maciel,[1,2] and Rosa Paula M. Biscolla[1,2]

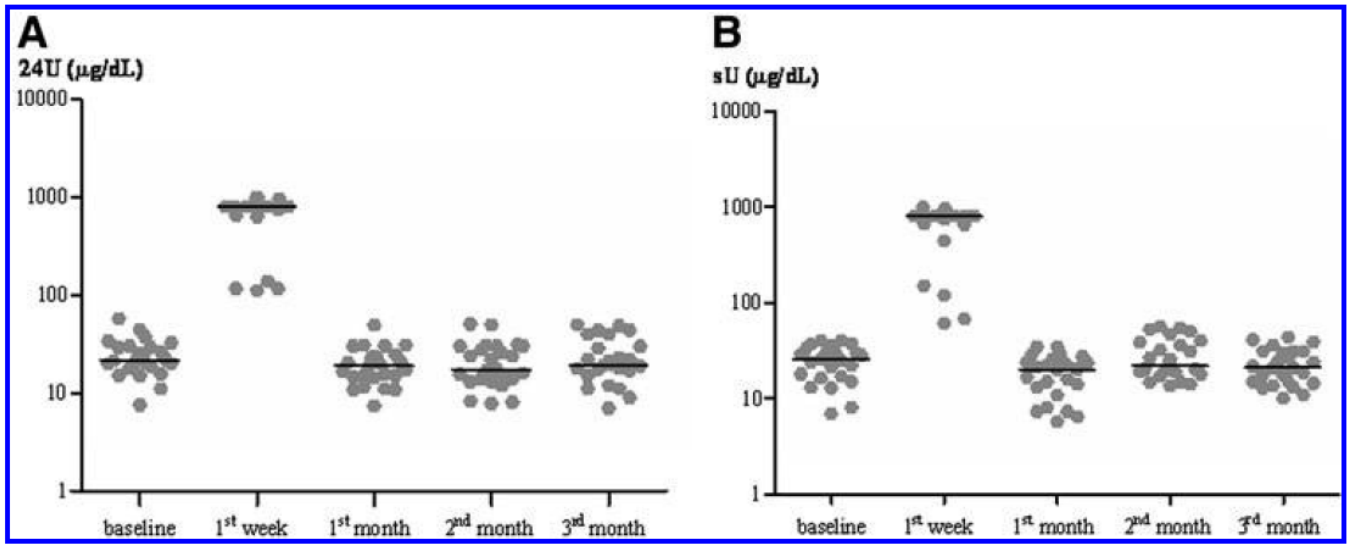

FIG. 1. **(A)** The results of urinary iodide in all 25 patients collected in 24 hours (24U) at the baseline, first week, and first, second, and third month after iodinated contrast agents (ICA) (in logarithmic scale). **(B)** The results of urinary iodide in all 25 patients collected in spot sample (sU) at the baseline, first week, and first, second, and third month after ICA (in logarithmic scale).

präoperative Laryngoskopie

• ATA 2009, 2014/2015	ja
• NCCN 2014	bei anaplastischem Ca
• BTA 2014	ja
• German Association of Endocrine Surgeons 2013	ja
• DGAV 2012	ja
• ESMO 2012	keine Stellungnahme
• ACO ASSO 2011	ja
• AACE/AME/ETA 2010	keine Stellungnahme

Worst case - Diagnostik

- Szintigraphie nein
- Sonographie ja
- FNP ja
- Labor nein
- MRI, CT ja
- Laryngoskopie nein

Persönliche Empfehlung - Diagnostik

- Szintigraphie
- Sonographie
- FNP
- Labor
- MRI, CT
- Laryngoskopie

Persönliche Empfehlung - Diagnostik

- Szintigraphie ja
- Sonographie ja
- FNP ja
- Labor ja
- MRI, CT ja
- Laryngoskopie ja

Ich danke für die Aufmerksamkeit und freue mich auf die Diskussion

Dr. Wolfgang Buchinger
Univ. Doz. Dr. Georg Zettinig
Meine
Schilddrüse
und ich
Der Patienten-ratgeber

SCHILDDRÜSEN INSTITUT
Fortbildung im Herbst 2013
Schilddrüse und Nuklearmedizin
Schilddrüse und Nuklearmedizin
Fortbildung im Herbst 2013
Labor und Schilddrüsendiagnostik
Update Myokardszintigraphie
Genderaspekte bei Schilddrüsenerkrankungen
Wolfgang Buchinger
Georg Zettinig
Österreichische Schilddrüsengesellschaft
(Herausgeber)
Unter Mitarbeit von Markus Exner, Alois Gessl, Marcus Hacker,
Sigurd Lax, Eva Petnehazy, Rupert Prommegger und
Wolfgang Zechmann
facultas.wuv

Georg Zettinig
Wolfgang Buchinger
Alois Gessl
SCHILDDRÜSEN
ULTRASCHALL
KURSBUCH
Jetzt im Buchhandel erhältlich.
80 Seiten, zahlreiche Abbildungen und Tabellen
facultas.wuv 2013 ISBN 978-3-7089-0963-9

SCHILDDRÜSE
KURZ UND BÜNDIG
GEORG ZETTINIG & WOLFGANG BUCHINGER
Zweite, vollständig überarbeitete Auflage