

Überregionales Online Thyroid Board in Österreich

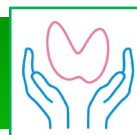14. Nationaler Kongress der Österreichischen Gesellschaft für
Nuklearmedizin und Molekulare Bildgebung

Wolfgang Buchinger

Institut für Schilddrüsendiagnostik und Nuklearmedizin (Gleisdorf)

B&P Schilddrüsendiagnostik GmbH (Graz)

Schilddrüsenordination (Graz)



SCHILDDRÜSEN-DIALOG 2022



SCHILDDRÜSEN-DIALOG 2022



SCHILDDRÜSEN-
DIALOG
2022

Seefeld, Tirol - Olympia
Sport- und Kongresszentrum
17.-19. MÄRZ 2022



ÖSTERREICHISCHE
SCHILDDRÜSENGESELLSCHAFT
Austrian Thyroid Association



Endokrines
Zentrum
Stuttgart



ONLINE
TUMORBOARD
SCHILDDRÜSE

Andreas Zielke

Management des Schilddrüsenkarzinompatienten

Überregionales Tumorboard Schilddrüse



ÖSTERREICHISCHE
SCHILDDRÜSENGESELLSCHAFT

AUSTRIAN THYROID ASSOCIATION



Überregionales Online Thyroid Board in Österreich

- regionales/lokales Tumorboard
- Behandlung der meisten Schilddrüsenkarzinome klar vorgegeben
- Prognose der meisten Schilddrüsenkarzinome sehr gut

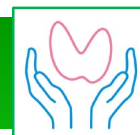- Überregionales Tumorboard
- Behandlungsindikationen im Fluss
- bei wenigen Patienten besteht eine Tumorpersistenz oder entwickelt sich ein Rezidiv



Überregionales Online Thyroid Board in Österreich

- adäquates Therapieausmass
- Vermeiden von zuviel/zuwenig Therapie

das war gestern: one size fits for all?	individuelle Therapie	aktives Abwarten
	krankheitsspezifische Faktoren	Lobektomie
	Patientenpräferenz	Thyreoidektomie
	Risikostratifizierung	Radiojod



Überregionales Online Thyroid Board in Österreich

Die Herausforderung in der Behandlung des Schilddrüsenkarzinoms ist die personalisierte Therapie des Rezidivs und der Persistenz

Zielgerichtete Therapien

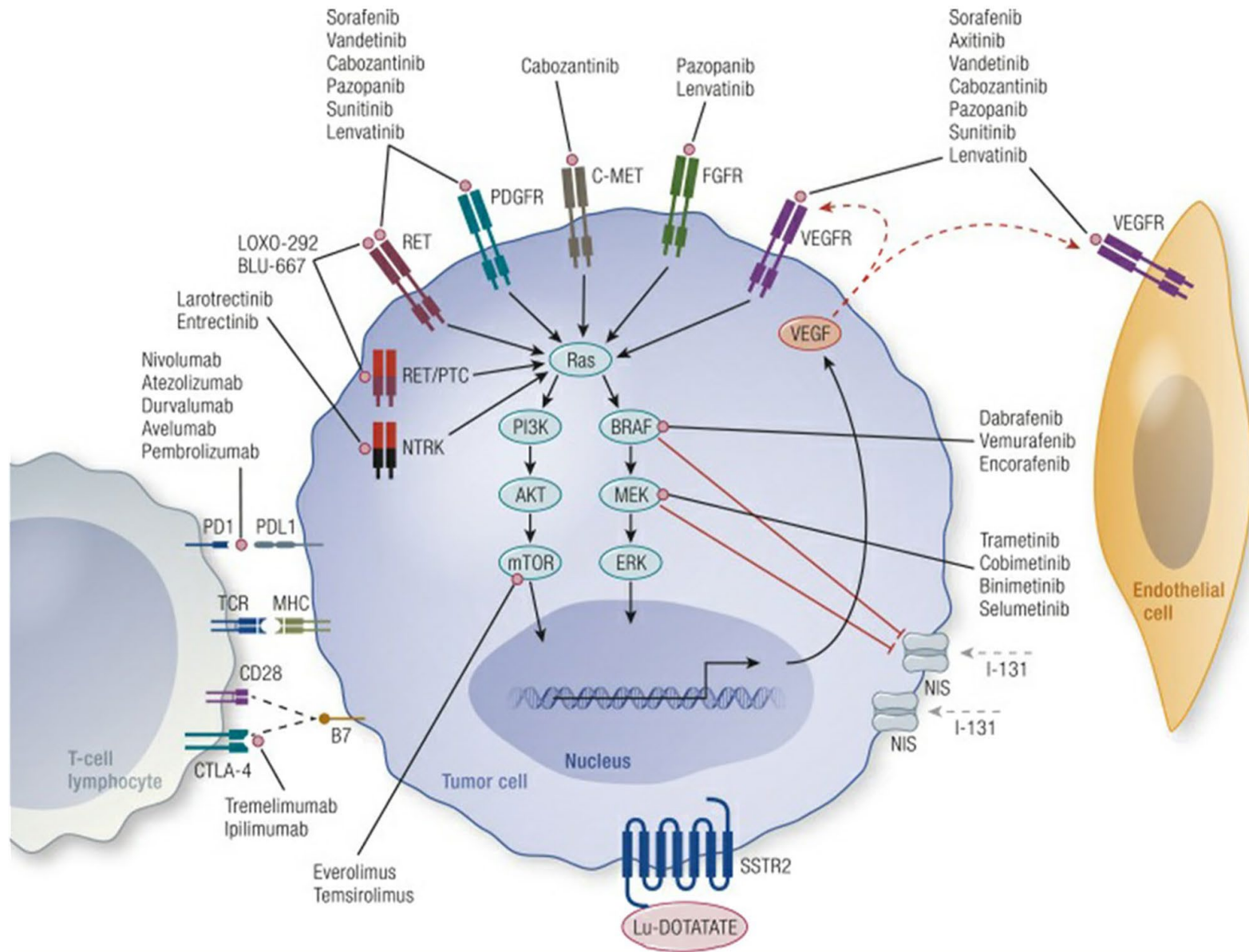
rasche Entwicklung der therapeutischen Möglichkeiten



Überregionales Online Thyroid Board in Österreich

- molekularpathologische und immunhistochemische Untersuchung
- existieren zielgerichtet behandelbare Läsionen?





Targeted Therapy for Advanced Thyroid Cancer: Kinase Inhibitors and Beyond

Maria E. Cabanillas,¹ Mabel Ryder,² and Camilo Jimenez¹

¹Department of Endocrine Neoplasia and Hormonal Disorders, The University of Texas MD Anderson Cancer Center, Houston, Texas 77030; and ²Department of Endocrinology and Medical Oncology, Mayo Clinic, Rochester, Minnesota 55905

ORCID numbers: 0000-0002-5124-1811 (M. E. Cabanillas).

Endocrine Reviews, December 2019, 40(6):1573–1604



Überregionales Online Thyroid Board in Österreich

- molekularpathologische und immunhistochemische Untersuchung
- existieren zielgerichtet behandelbare Läsionen?

MOLEKULARPATHOLOGISCHE DIAGNOSE:

1) Mittels Archer Fusion Plex Expanded Sarcoma Panel sind im Tumorgewebe keine Fusionen nachweisbar.

2) Mittels Ion AmpliSeq™ Colon/Lung Cancer Panel V2 ist im Doppelansatz folgende Mutation nachweisbar:

BRAF:p.V600E, MAF: 21.06 und 15.75%, Bewertung nach ACMG: pathogen.





ONLINE
TUMORBOARD
SCHILDDRÜSE

[Home](#)

[Für Patienten](#)

[Für Ärzte](#)

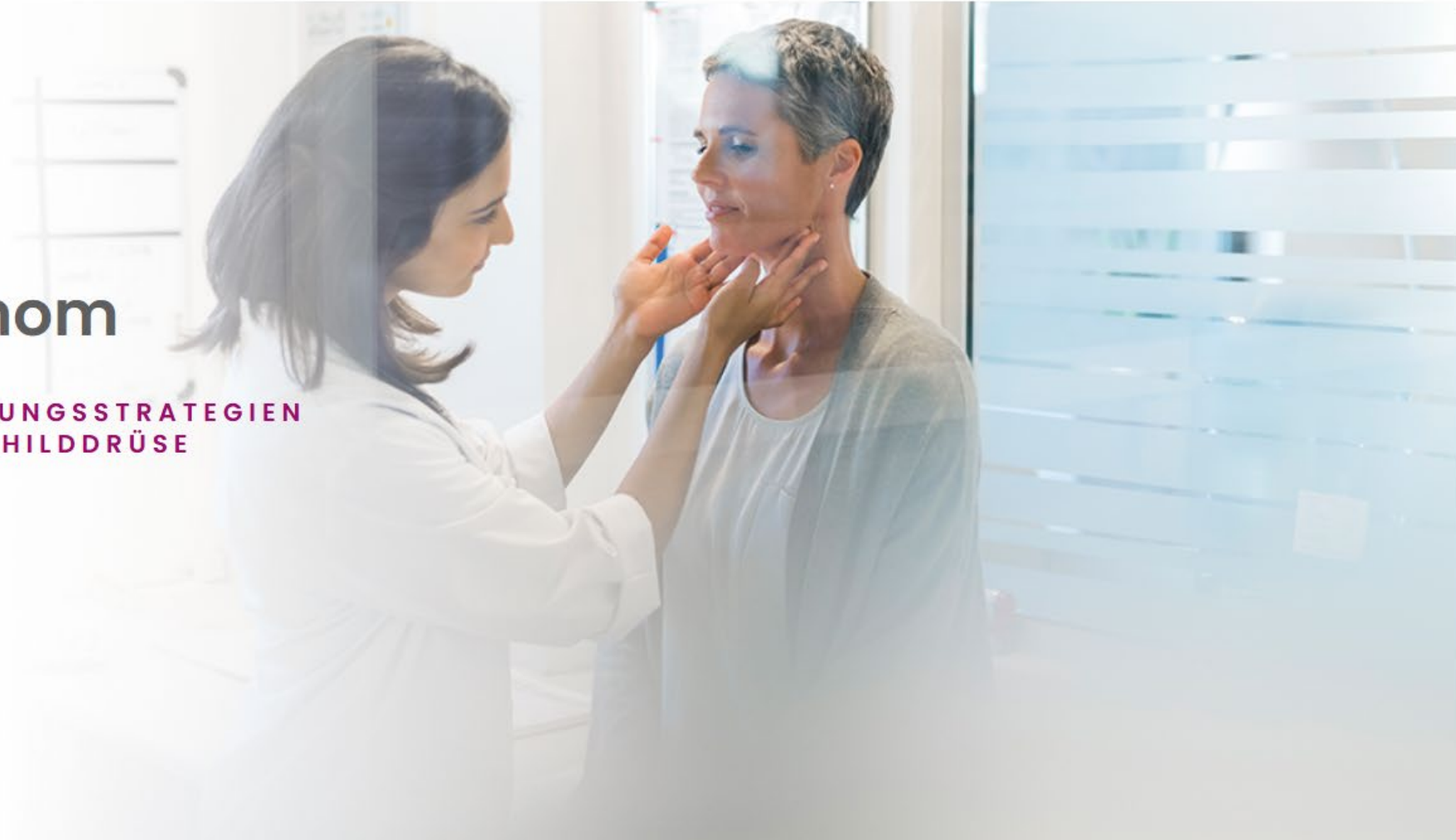[Datenschutz](#)

[Impressum](#)

Leben mit Schilddrüsenkarzinom

PATIENTENINDIVIDUELLE BEHANDLUNGSSTRATEGIEN
MIT DEM ONLINE TUMORBOARD SCHILDDRÜSE

[ERFAHREN SIE MEHR](#)



Anmeldung Nationales Tumorboard Schilddrüse

Bitte füllen Sie dieses Formular aus. Laden Sie das Dokument dann als Word-Datei zusammen mit den anderen Dokumenten im Upload-Bereich hoch.

Bitte vergeben Sie bei den hochzuladenden Dokumenten Dateinamen mit
1) Art des Befunds und 2) Befunddatum, z. B. OP-Bericht 01-12-2020, Histologie 01-12-2020, Pet-CT 01-06-2021, etc.

Anmelder / Kontaktdaten

Institut für Schilddrüsendiagnostik und Nuklearmedizin, Gleisdorf, Wolfgang Buchinger, Kerstin Murgg

Onkologische Diagnosen (inkl. Datum):

Papilläres Schilddrüsenkarzinom, PT3B, N1B, R0, M1 (Lunge)
Thyreoidektomie, Lymphadenektomie (9.1.2008)
Z.n. viermaliger MRJTh (2008 - 2015, zuletzt posttherapeutischer Jod-GK neg.) kumulative Dosis 576 Jod-131
funktionelle Neck dissection rechts (21. 3. 2008)
externe Radiatio (5-6/2008)
Segment Resektion Ober- und Unterlappen, linke Lunge (Meta des SDCa's)
Resektion einer blutenden Lungenmetastase links (7.5.2020)

Relevante Nebendiagnosen

COVID Infektion 11/2021
arterieller Hypertonus
Koronare Eingefäßerkrankung, Z.n. PCI (LAD/CTO-DES 3/2018)
geringgradige obstruktive Ventilationsstörung
sekundärer Hyperparathyreoidismus
Osteopenie
Polyarthrosen
Exstirpation eines hormonell inaktiven Nebennierenrindenadenoms 2012

OP inkl. Histologie und TNM (fügen Sie ggf. Zeilen hinzu)

Bitte JEDE OP mit zugehöriger Histologie inkl. TNM (zugehörig) nennen.

Datum	Was	Histo	jeweiliger TNM
Siehe onkol. Diagn			

TNM Summenformel:

PT3B, N1B, R0, M1 (Lunge)

Formular erstellt 07/2021

Smaxwil (Endokrine Chi. Diakonieklinikum Stuttgart)
Rössle (Onkolog. Schwerpunkt Stuttgart)
smaxwil@diak-stuttgart.de / roessle@diak-stuttgart.de

Anmeldung Nationales Tumorboard Schilddrüse

--

Tumormolekulargenetik

BRAFV600E Mutation

Radiojodtherapie (fügen Sie ggf. Zeilen hinzu)

Radiojod-refraktäres SD-Karzinom festgestellt? Ja/Nein

Datum	Dosis
Siehe onkol. Diagnose	

Medikamentöse Therapien (fügen Sie ggf. Zeilen hinzu)

Datum	Substanz	Dosierung
seit 7/2020	Sorafenib	3 x 200mg
6/2017 - 2/2018 Abbruch wegen zunehmender kardialer Insuffizienz und 7/2020 (Abbruch wegen reversiblen posterioren Leukoenzephalopathie-Syndrom.	Lenvima	

Bildgebung (fügen Sie ggf. Zeilen hinzu)

Datum	Was	Befund

Formular erstellt 07/2021

Smaxwil (Endokrine Chi. Diakonieklinikum Stuttgart)
Rössle (Onkolog. Schwerpunkt Stuttgart)
smaxwil@diak-stuttgart.de / roessle@diak-stuttgart.de

Anmeldung Nationales Tumorboard Schilddrüse

TG-Wert:

Datum	Wert	zugehöriger TSH
10.10.2021	545 ng/ml	0,158 mU/l

Frage an das Board:

Beginn einer Therapie mit Dabrafenib und Vemurafenib?

Formular erstellt 07/2021

Smaxwil (Endokrine Chi. Diakonieklinikum Stuttgart)
Rössle (Onkolog. Schwerpunkt Stuttgart)
smaxwil@diak-stuttgart.de / roessle@diak-stuttgart.de





ONLINE
TUMORBOARD
SCHILDDRÜSE

Tumorkonferenz Tumorboard Schilddrüse vom 16.12.2021

Fall : 7269 Patient, geboren am 07.12.1951

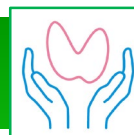Schilddrüsenzentrum

Diagnose: C73 Bösartige Neubildung der Schilddrüse
ED: 09.01.2008
Radiojod SD-Option: Ja
Diagnose Freitext:
Morphologie: PTC
Anamnese Freitext: Onkologische Diagnosen:
Papilläres Schilddrüsenkarzinom, pT3B, N1B, R0, M1 (Lunge)
Thyreoidektomie, Lymphadenektomie (9.1.2008)
Z.n viermaliger MRJTh (2008 - 2015, zuletzt posttherapeutischer
Jod-GK neg.) kumulative
Dosis 576 Jod-131
funktionelle Neck dissection rechts (21. 3. 2008)
externe Radiatio (5-6/2008)
Segment Resektion Ober- und Unterlappen, linke Lunge (Meta
des SDCa's)
Resektion einer blutenden Lungenmetastase links (7.5.2020)

Tumormolekulargenetik:
BRAFV600E Mutation

Medikamentöse Therapien:

Frühere Tumorkonferenz: Nein
Fragestellung: Papilläres Schilddrüsenkarzinom, PT3B, N1B, R0, M1 (Lunge), BRAFV600E Mutation, Unter TKI-Therapie Progress, Beginn einer Therapie mit Dabrafenib und Vemurafenib?
Konferenzart:
Konferenzbeschluss: - bei BRAFV600E Mutation Beginn einer Therapie (Dabrafenib auf Antrag) mit Überprüfung der Radiojodspeicherung unter Dabrafenib
- Cabometyx 2. Wahl wegen Toxizität
Konferenzstatus: Beschluss
Leitung:
Anwesende :



Überregionales Online Thyroid Board in Österreich

- Einfache Teilnahme an einem spezialisierten Tumorboard im virtuellen Raum
- Absicherung der Therapiestrategie
- Dokumentierter multidisziplinärer Tumorbordbeschluss
- Komplette Bildgebung kann hochgeladen bzw. eingeschickt werden
- Datenschutz muss gesichert sein



Ansicht nicht angemeldeter Benutzer

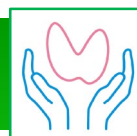The screenshot shows a web browser window with the address bar displaying '127.0.0.1:8000'. The page content is a simple login form with the following elements:

- Header:** 'Login'
- Input fields:** 'Benutzername' and 'Passwort'.
- Action:** A blue 'Login' button.

Ansicht angemeldeter Benutzer

The screenshot shows the Tumorboard dashboard for a logged-in user. The browser address bar is '127.0.0.1:8000'. The page features a navigation bar with 'Tumorboard', 'Offene Fälle', 'Geschlossene Fälle', and a 'Logout' link. A blue button 'neuen Fall erstellen' is visible. Below it is a table with the following data:

Patient	Author	Erstellt	Geändert
Fall1	Dr. Max Mustermann	02.11.2022	07.11.2022
Fall2	Dr. Max Mustermann	02.11.2022	03.11.2022



Bearbeiten / Erstellen eines Falls

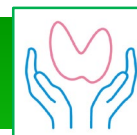The screenshot shows a web browser window with the URL 127.0.0.1:8000. The page title is 'Tumorboard'. The navigation bar includes 'Tumorboard', 'Offene Fälle', 'Geschlossene Fälle', and 'Logout'. The main content area is divided into several sections:

- Titel:** A text input field containing 'Fall1'.
- Anforderungsformular:** A 'Datei auswählen' button, the text 'Keine ausgewählt', and the note 'erlaubte Formate: PDF, Docx'.
- Befunde:** A 'Datei auswählen' button, the text 'Keine ausgewählt', and the note 'erlaubte Formate: PDF'. Below this is a blue button labeled 'weitere hinzufügen'.
- Dokumente:** A 'Datei auswählen' button, the text 'Keine ausgewählt', and the note 'erlaubte Formate: PDF, png, jpg, docx'. Below this is a blue button labeled 'weitere hinzufügen'.
- At the bottom left, there is a checkbox labeled 'Fall Geschlossen' which is currently unchecked.
- At the bottom right, there are two buttons: a red 'Löschen' button and a green 'Speichern' button.

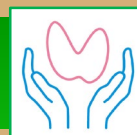Detailansicht eines Falls


The screenshot shows the same web browser window, but now displaying the details for 'Fall1'. The navigation bar is identical. The main content area is as follows:

- A blue button labeled 'Bearbeiten' is positioned at the top left of the case details.
- The title 'Fall1' is displayed prominently.
- Anforderungsformular:** A blue hyperlink labeled 'irgendeineworddatei.docx'.
- Befunde:** Three blue hyperlinks: 'befund1.pdf', 'befund2.pdf', and 'befund3.pdf'.
- Dokumente:** Two blue hyperlinks: 'info1.pdf' and 'bild1.jpg'.



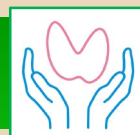miteinander – füreinander
für den Patienten






Chirurgen
Endokrinologen
HNO-Ärzte
Nuklearmediziner
Onkologen
Pathologen
Radiologen
Strahlentherapeuten

.....




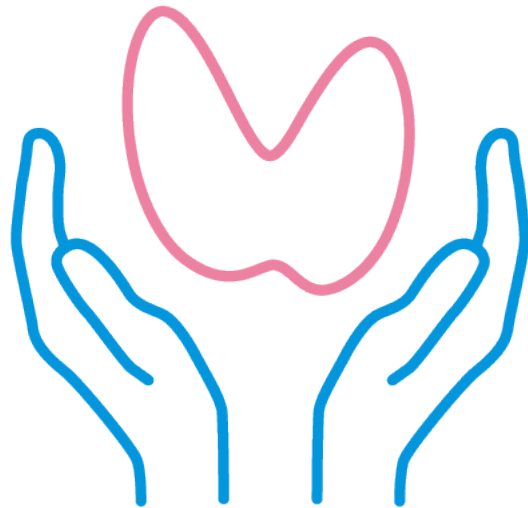
Chirurgen
Endokrinologen
HNO-Ärzte
Nuklearmediziner
Onkologen
Pathologen
Radiologen
Strahlentherapeuten

.....

in alpabetischer Reihenfolge!





**Herzlichen Dank für Ihre
Aufmerksamkeit**

