UNIVERSITÄTS KLINIKUM jena

Klinik für Nuklearmedizin

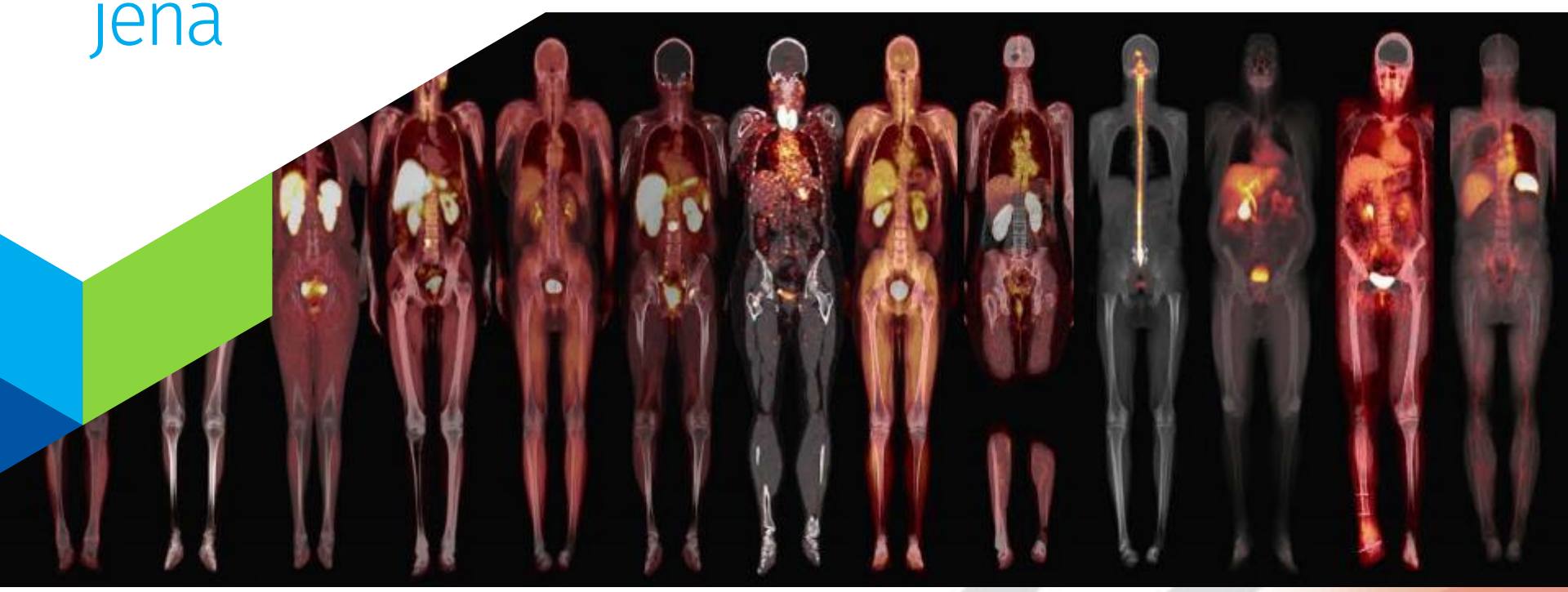

# Szintigraphie Plus

5. November 2022 | Feldkirch | Martin Freesmeyer

Schall
trifft
Strahl
Szinti +
Hintergrund
Motivation
Ergebnisse
Iod$^{124}$-PET/CT
3D-US
US Fusion
Take home

# Schilddrüsendiagnostik
# Nebenschilddrüsendiagnostik

**= Stufendiagnostik**

- Anamnese
- Klinische Untersuchung
- Laborchemische Analysen
  - TSH
  - (freie) Hormone
  - Antikörper, Tumormarker
- Bildgebung:
  - Basis: Sonographie (US)
  - Option: Szintigraphie
  - **„Plus“:**
    - PET/CT + SPECT/CT
    - SPECT/US + PET/US
    - low-dose-CT, MRT

Schall
trifft
Strahl
Szinti +
Hintergrund
Motivation
Ergebnisse
Iod$^{124}$-PET/CT
3D-US
US Fusion
Take home

# Radiopharmaka

## Standard

- $^{99m}TcO_4$ (Surrogat Jodination / Jodaufnahme)
- $^{99m}$Tc-MIBI (Mitochondrien) / $^{99m}$Tc-Tetrofosmin
- $^{123}$I
- $^{131}$I

## Reserve → Plus+

- $^{124}$I
- $^{18}$F-Cholinanaloga (FCH oder FEC)
- $^{11}$C-Methionin (Voraussetzung Zyklotron vor Ort)

Schall
trifft
Strahl
Szinti +
Hintergrund
Motivation
Ergebnisse
Iod$^{124}$-PET/CT
3D-US
US Fusion
Take home

# Dedizierte Schilddrüsengammakamera!

Spezieller „Schilddrüsenkollimator“ = geringer Abstand zum Organ

Schall
trifft
Strahl
Szinti +
Hintergrund
Motivation
Ergebnisse
Iod$^{124}$-PET/CT
3D-US
US Fusion
Take home

# Gammakamera - Szintigraphie

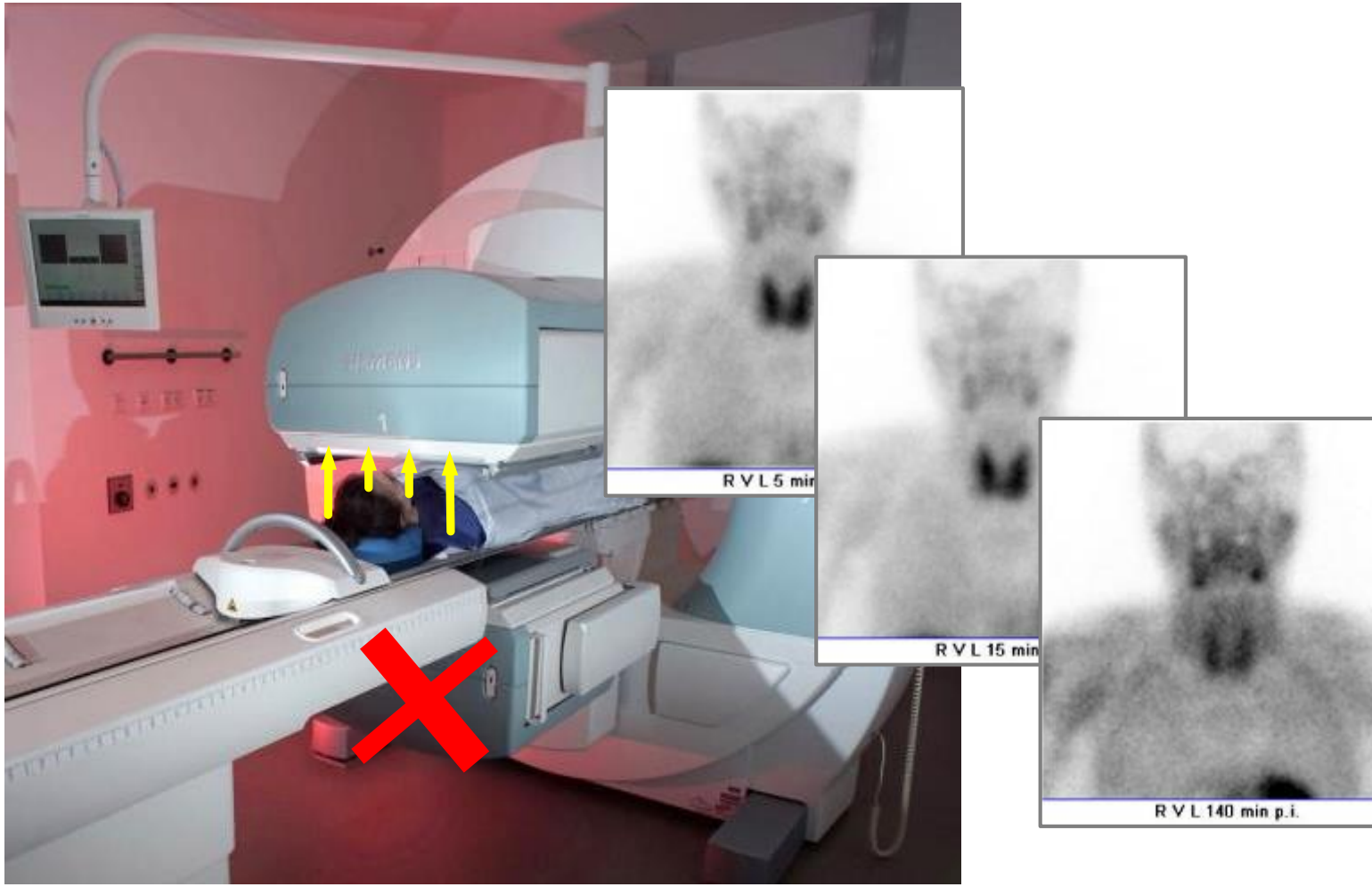

Schall
trifft
Strahl
Szinti +
Hintergrund
Motivation
Ergebnisse
Iod$^{124}$-PET/CT
3D-US
US Fusion
Take home

# Limitationen Schilddrüsenbildgebung

## Sonographie / Ultraschall (US)

- Volumetrie:
  - v.a. bei großen und / oder deformierten SD schwierig
  - beschränkter Zugang: retrosternal, retrotracheal
- Untersucherabhängigkeit: Inter-/Intraobserver-Variabilität
- Dokumention / Archivierung (Captures)
  - lückenhafte Dokumentation, kein ‚second reading'

## Szintigraphie

- „Ortsauflösung": ~ 1cm
- „Projektion" = keine Auflösung in die ‚Tiefe'
- kaum anatomische Landmarken (Jugulum-Markierung)
- kaum Beurteilung von Nachbarorganen: Trachea …

## Vergleichende Auswertung US vs. Szintigraphie → *‚side-by-side'*

- US: transversale / sagittale Schnittbildgebung + maximale Ortsauflösung
- Szintigraphie: frontale Projektionsbildgebung + keine Auflösung
- korrekte räumliche Zuordnung oft unsicher und hypothetisch

**Welten prallen aufeinander**

Schall
trifft
Strahl
Szinti +
Hintergrund
Motivation
Ergebnisse
Iod$^{124}$-PET/CT
3D-US
US Fusion
Take home

# Welten prallen aufeinander

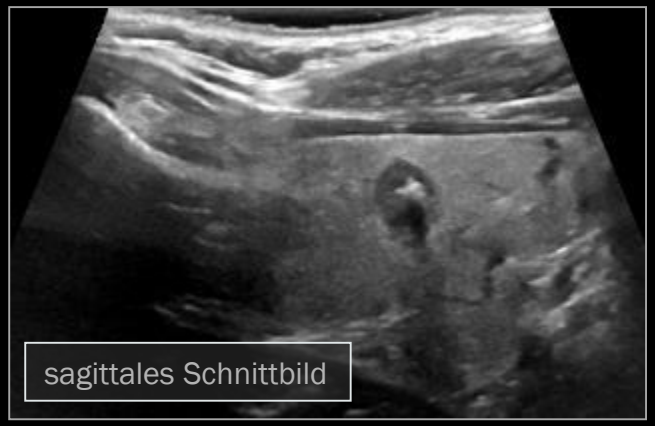


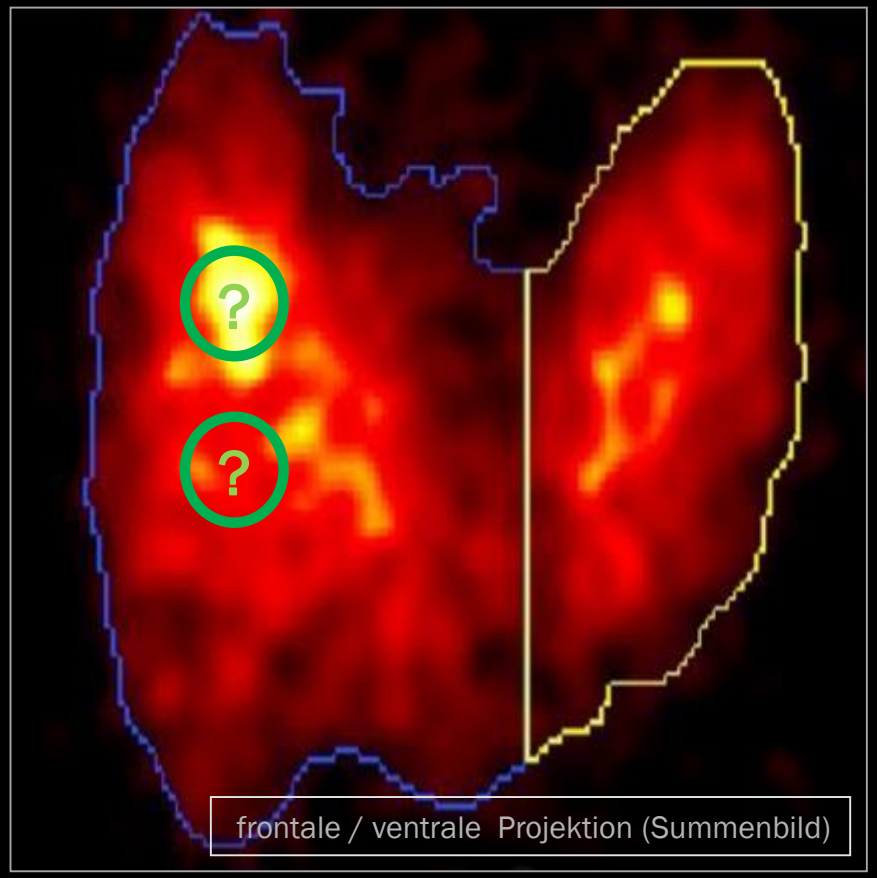

Schall
trifft
Strahl
Szinti +
Hintergrund
Motivation
Ergebnisse
Iod$^{124}$-PET/CT
3D-US
US Fusion
Take home

Seifert P, Freesmeyer M. Preoperative diagnostics in differentiated thyroid carcinoma

Tab. 3 Histopathological results in relationship to preoperative dignity assessment

| | All patients n = 107 n (%) or mean ± SD | Suspected malignancy n = 51 n (%) or mean ± SD | Unclear dignity n = 32 n (%) or mean ± SD | Incidental finding n = 24 n (%) or mean ± SD | Significance level (p) Fisher's Exact Test or ANOVA |
|---|---|---|---|---|---|
| Tumoral entity | | | | | |
| • Papillary thyroid carcinoma | [illegible] | 33 (65) | 19 (59) | 16 (67) | ns |
| • Follicular thyroid carcinoma | 39 (36) | [illegible] | [illegible] | [illegible] | ns |
| Maximal diameter (cm) | 3.1 ± [illegible] | [illegible] | 2.7 ± 1.1 | 2.2 ± 1.1 | <0.00[illegible] |
| Size < 1 cm | [illegible] | [illegible] | 3 (9) | [illegible] | 0.01 |
| T staging | | | | | |
| • 1 | 37 (35) | 9 (17) | 17 (53) | 11 (46) | <0.01 |
| • 2 | 37 (35) | 14 (28) | 13 (41) | 10 (42) | ns |
| • 3 and 4 | 33 (31) | 28 (55) | 2 (6) | 3 (13) | <0.001 |

ANOVA: analysis of variance; SD: standard deviation; ns: not significant

< 50%

Woran liegt das?
- Schlechte Ärzte? Umöglich!!! ;-)
- Methodische Limitationen???

Freesmeyer & Seifert 2017

Schall
trifft
Strahl
Szinti +
Hintergrund
Motivation
Ergebnisse
Iod$^{124}$-PET/CT
3D-US
US Fusion
Take home

# Methodische Ansätze zur Verbesseriung der SD-Diagnostik

**1. Niedrigaktivitäts-Iod$^{124}$-PET / Niedrigdosis-CT**

- Iod$^{124}$-PET/CT

**2. Dreidimensionale Sonographie**

- 3D-US

**3. Nuklearmedizinisch-sonograph. Fusionsbildgebung**

- verschiedene Techniken entwickelt und erprobt

Schall
trifft
Strahl
Szinti +
Hintergrund
Motivation
Ergebnisse
Iod$^{124}$-PET/CT
3D-US
US Fusion
Take home

## Niedrigaktivitäts- / Niedrigdosis-

# Iod$^{124}$-PET/CT?

**1 (ein!) MBq**

1. **Ortsauflösung / anatomische Korrelation**

   Darr // Freesmeyer et al. CNM 2013

2. **Prätherapeutische Dosimetrie „Radiojodtest“**

   Westphal // Freesmeyer et al. JCEM 2014 // Gühne... Freesmeyer, Endocrinology 2017

3. **Schwellwertbasierte Isokontur-Volumetrie**

   Freesmeyer // Westphal et al., ANM 2014

Schall
trifft
Strahl
Szinti +
Hintergrund
Motivation
Ergebnisse
Iod$^{124}$-PET/CT
3D-US
US Fusion
Take home

## Niedrigaktivitäts- / Niedrigdosis-

# Iod$^{124}$-PET/CT - Ortsauflösung

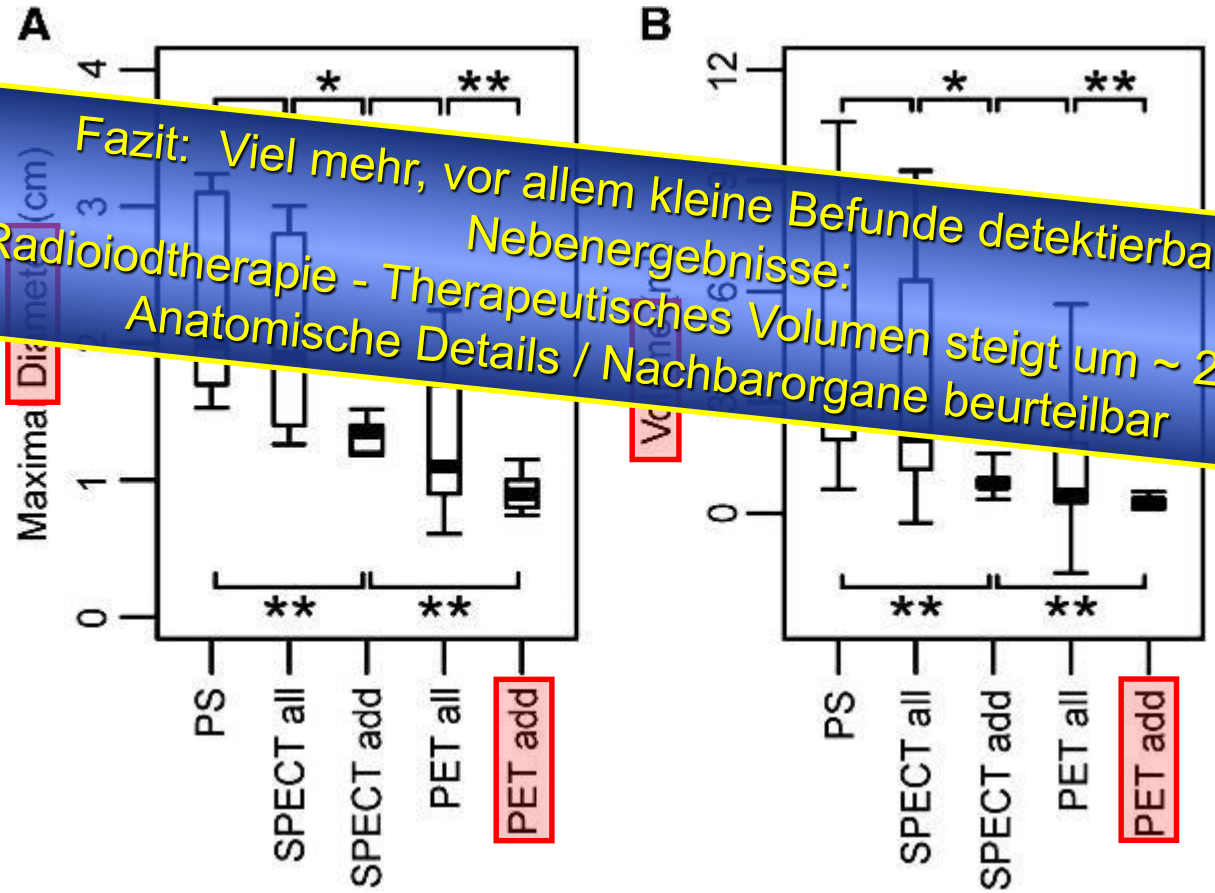


Fazit: Viel mehr, vor allem kleine Befunde detektierbar !
Nebenergebnisse:
Radioiodtherapie - Therapeutisches Volumen steigt um ~ 22 % !
Anatomische Details / Nachbarorgane beurteilbar

Darr / Freesmeyer et al. CNM 2013

Schall
trifft
Strahl
Szinti +
Hintergrund
Motivation
Ergebnisse
Iod124-PET/CT
3D-US
US Fusion
Take home

## Niedrigaktivitäts- / Niedrigdosis-

# Iod$^{124}$-PET/CT - Ortsauflösung

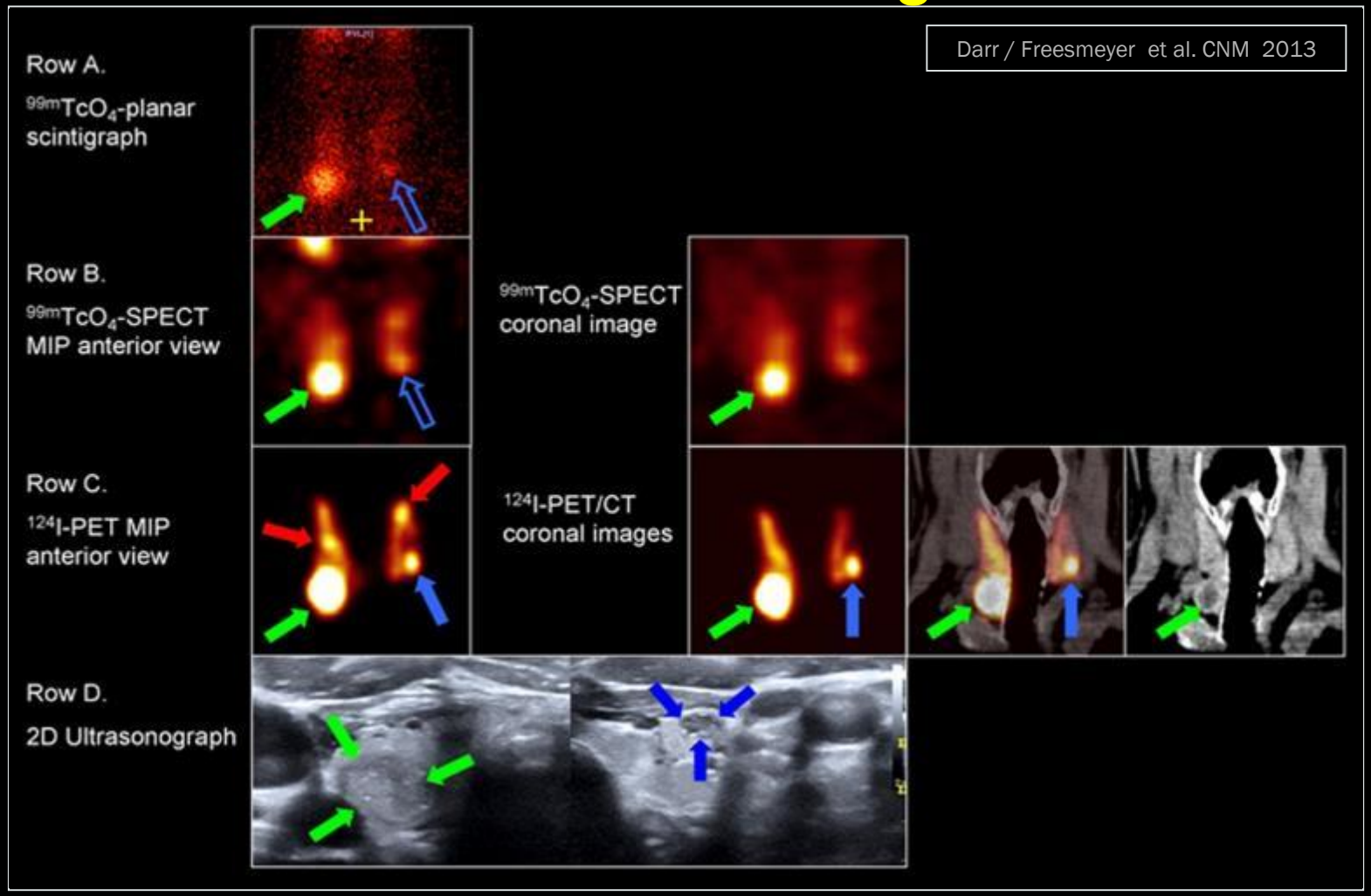

Schall
trifft
Strahl
Szinti +
Hintergrund
Motivation
Ergebnisse
Iod$^{124}$-PET/CT
3D-US
US Fusion
Take home

## Niedrigaktivitäts- / Niedrigdosis-

# Iod$^{124}$-PET/CT - Dosimetrie

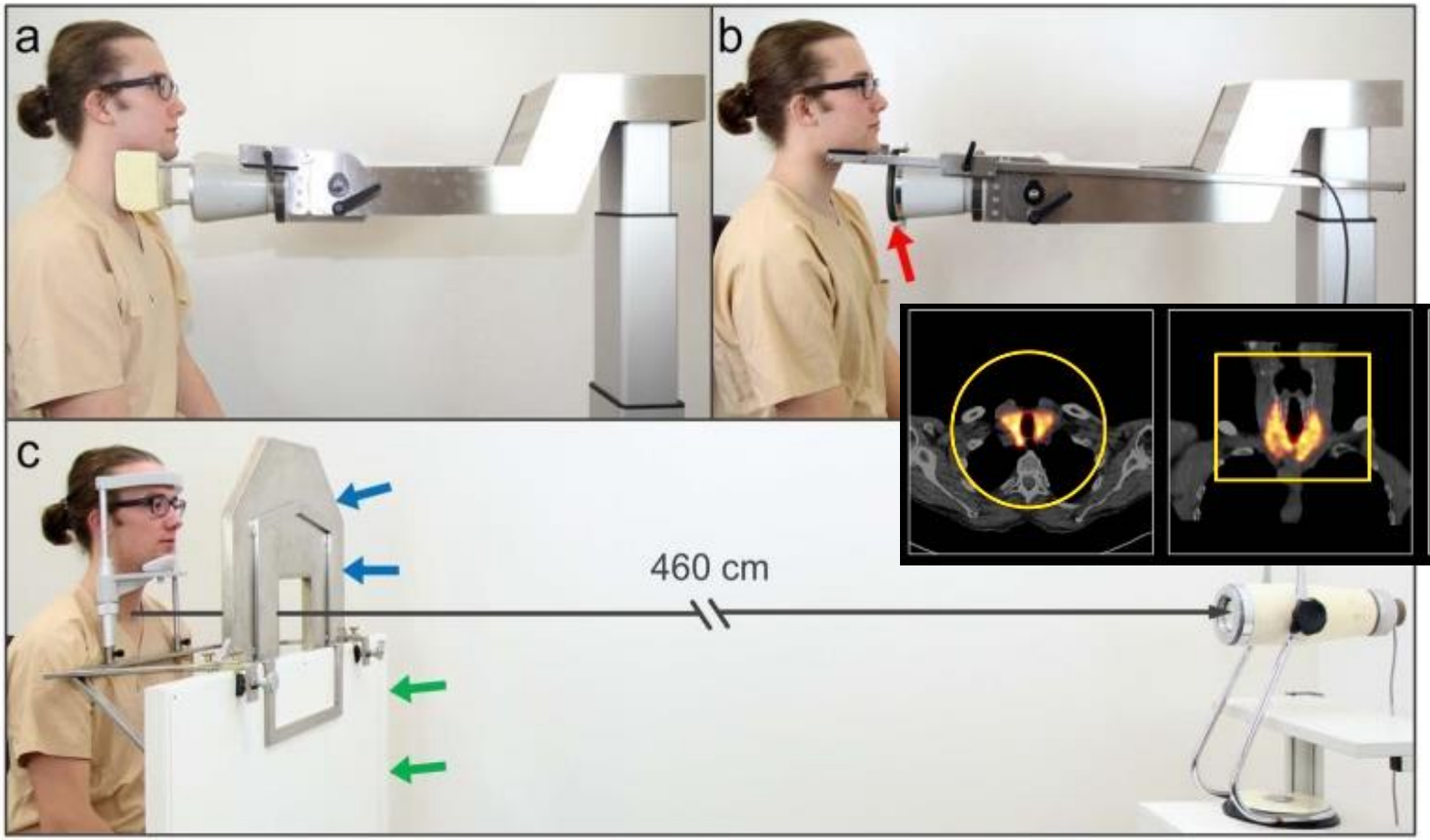


Gühne / Freesmeyer et al., Endocrinology 2017

Schall
trifft
Strahl
**Szinti +**

- Hintergrund
- Motivation
- Ergebnisse
  - Iod$^{124}$-PET/CT
  - 3D-US
  - US Fusion
- Take home

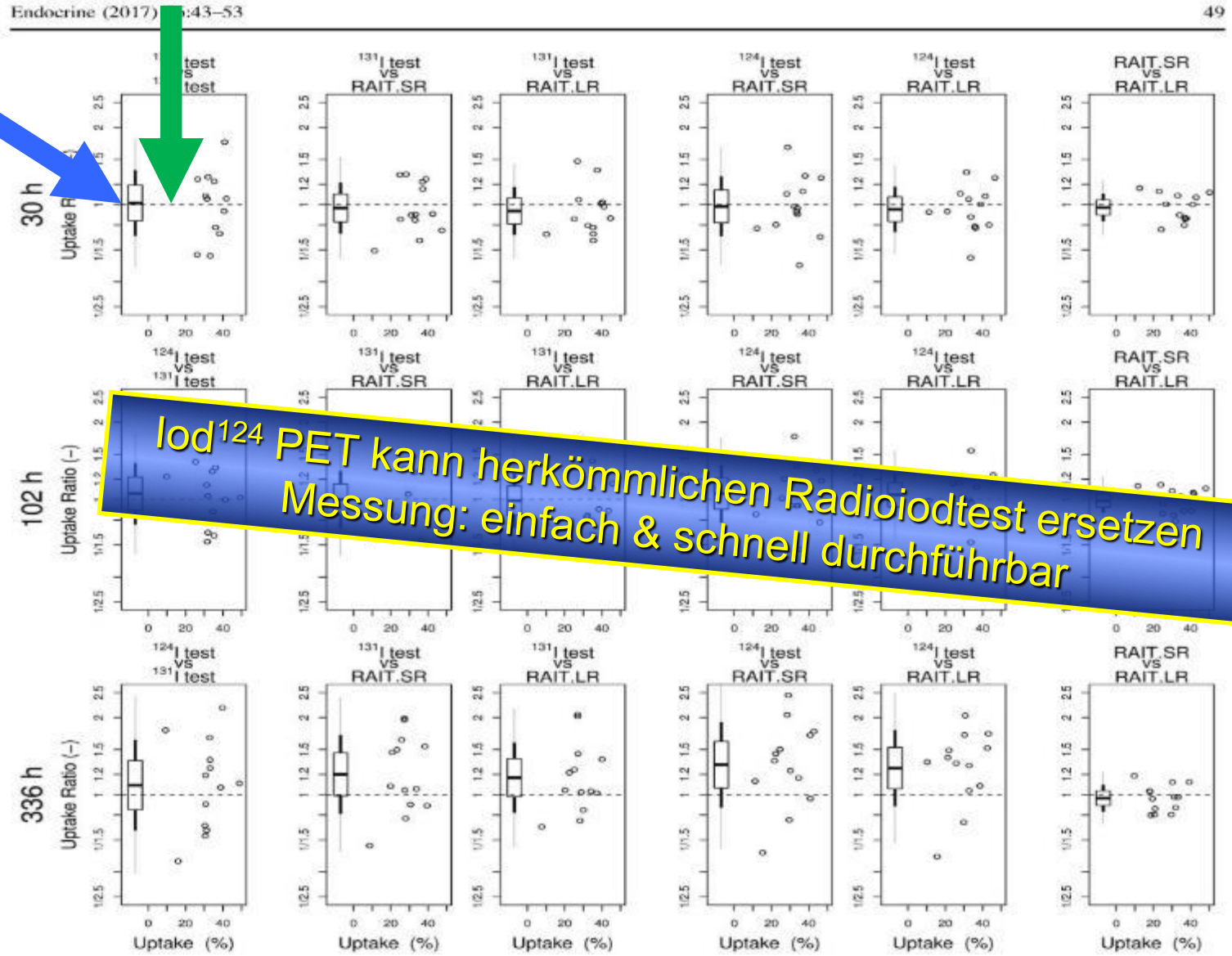


**Iod$^{124}$ PET kann herkömmlichen Radioiodtest ersetzen**
**Messung: einfach & schnell durchführbar**

Gühne / Freesmeyer et al., Endocrinology 2017

Schall
trifft
Strahl
**Szinti +**
Hintergrund
Motivation
Ergebnisse
Iod$^{124}$-PET/CT
3D-US
US Fusion
Take home

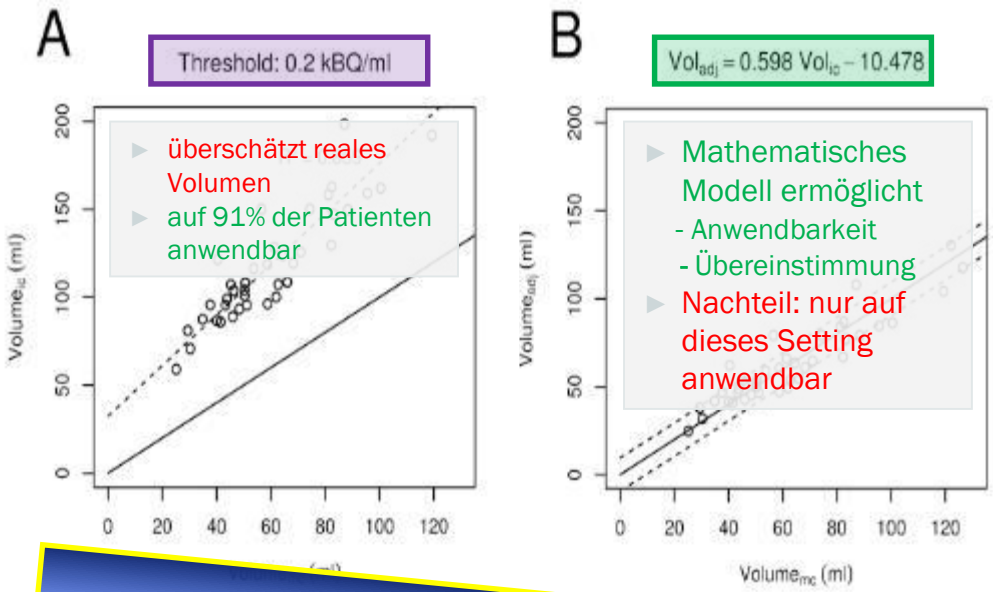


**mit Iod$^{124}$ PET kann einfach & schnell das SD-Volumen abgeschätzt werden**

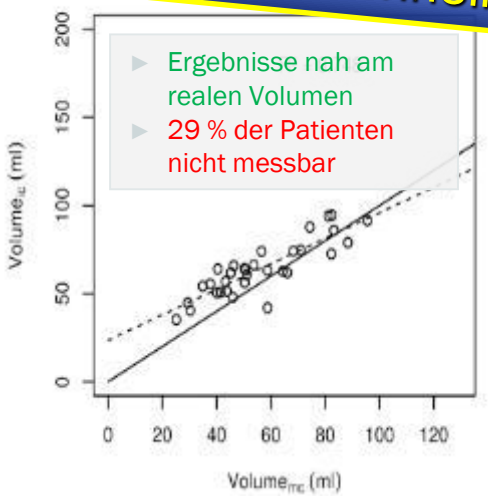


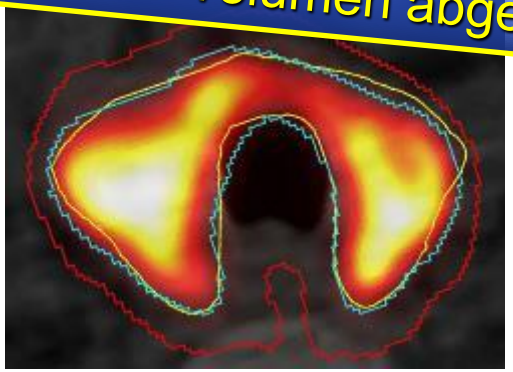

Freesmeyer / Westphal et al., Ann Nucl Med. 2015

Schall
trifft
Strahl
Szinti +
Hintergrund
Motivation
Ergebnisse
Iod$^{124}$-PET/CT
3D-US
US Fusion
Take home

# Vorbetrachtung: Potentielle Limitationen (Grenzen) der Fusionsbildg. Fehlregistrierungen / -interpretationen

Mehrzeitiges Procedere:

- Lagerung
  - erneute Lagerung fast nie gleich (Vgl. Strahlentherapie)
  - komplexe Bewegungen, insbesondere am Hals, z.B.
    - Ante-/Retroflexion
    - Lateralflexion / Seitneigung
    - Rotation
- sequentieller Scan (Abstand von wenigen Minuten) bei unveränderter Lagerung
  - unwillkürliche Patientenbewegungen

Einfluss des Druckes der Ultraschallsonde

- Kompression / Verformung der Weichteile
- Induktion unwillkürlicher Patientenbewegungen

Schall
trifft
Strahl
Szinti +
Hintergrund
Motivation
Ergebnisse
Iod$^{124}$-PET/CT
3D-US
US Fusion
Take home

# Nuklearmedizinisch-sonographische Fusionsbildgebung

Optionen:

I. Offline Fusion (softwarebasiert)

II. Sensornavigierte Fusion

III. Integriert-sequentielles Konzept

IV. Integriert-simultanes Konzept

Schall
trifft
Strahl
Szinti +
Hintergrund
Motivation
Ergebnisse
Iod$^{124}$-PET/CT
3D-US
US Fusion
Take home

# Sensornavigierte Fusion

Schall
trifft
Strahl
Szinti +

Hintergrund
Motivation
Ergebnisse
Iod$^{124}$-PET/CT
3D-US
US Fusion
Take home

# GE Logiq E9 / Volume Navigation°

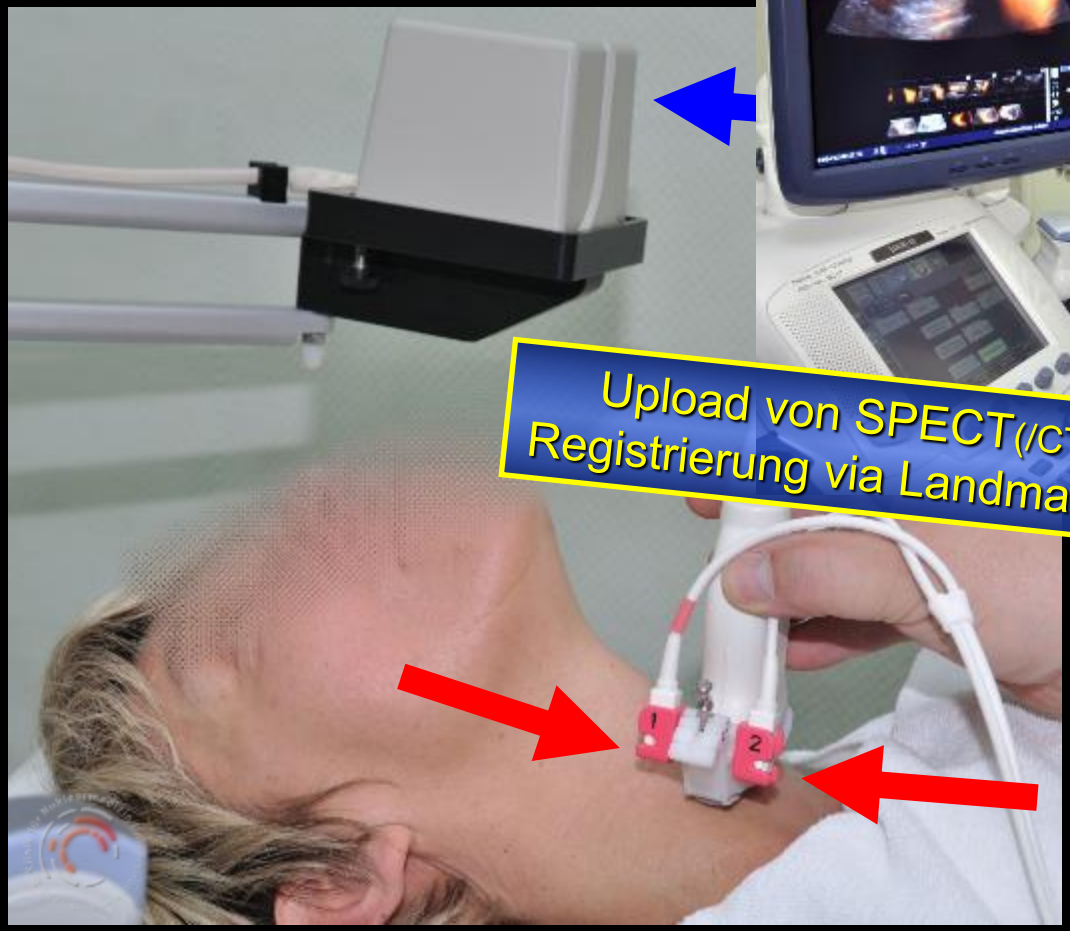

Upload von SPECT(/CT) oder PET/CT!
Registrierung via Landmarken in US und CT

Schall

# Charakterisierung von Knoten

## „Kalter“ Knoten (verminderte Funktion)

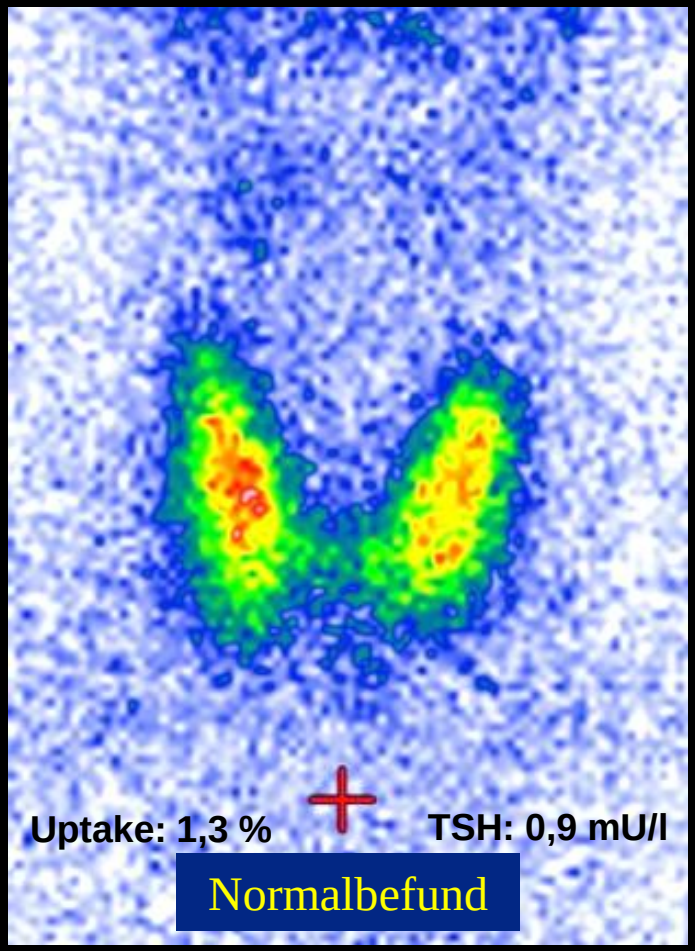


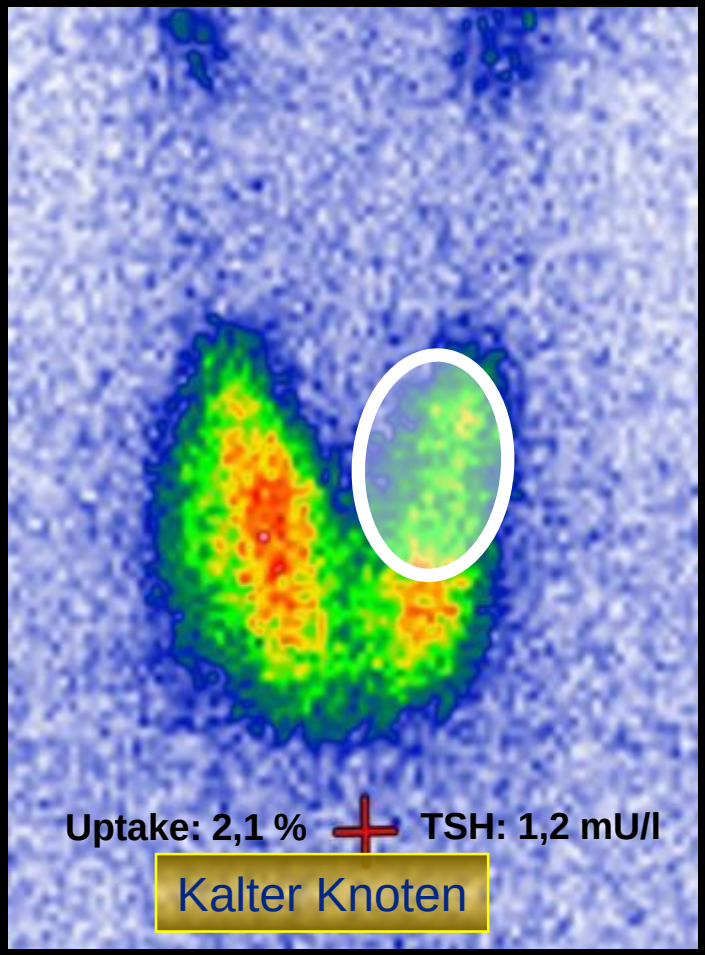

Schall
trifft
Strahl
Szinti +

# Charakterisierung von Knoten

## „Kalter“ Knoten (verminderte Funktion)

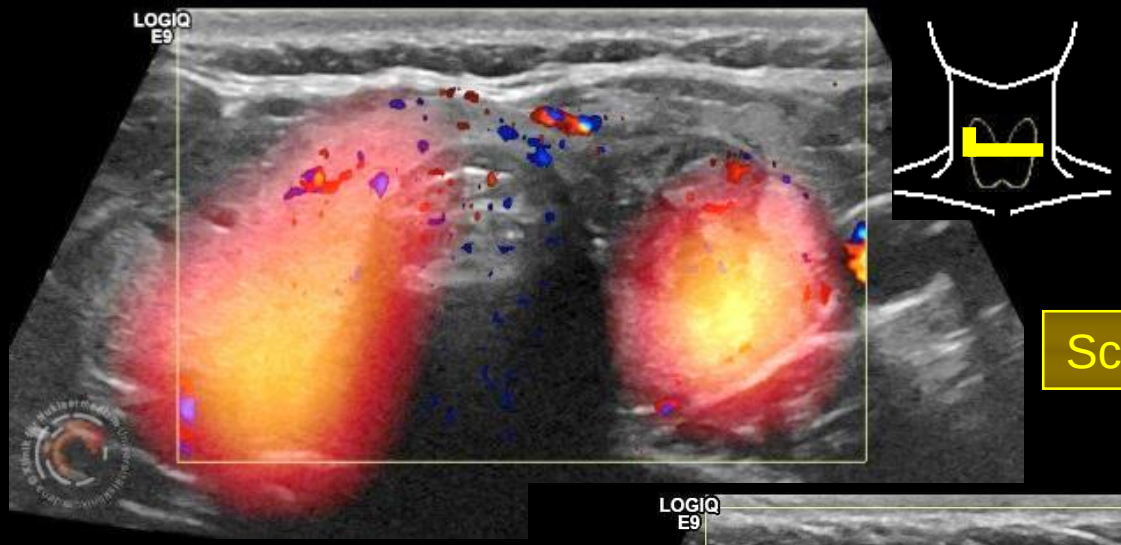




Schilddrüsenkarzinom

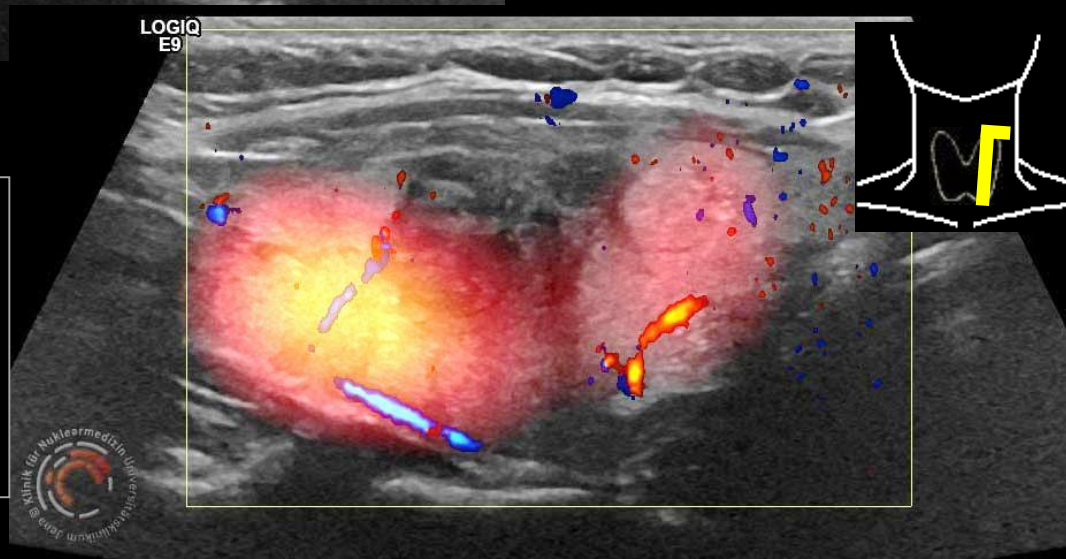




sensornavigierte
SPECT/US
Fusion

Schall
trifft
Strahl
Szinti +

# Sensornavigierte $^{124}$I-PET/US Fusion

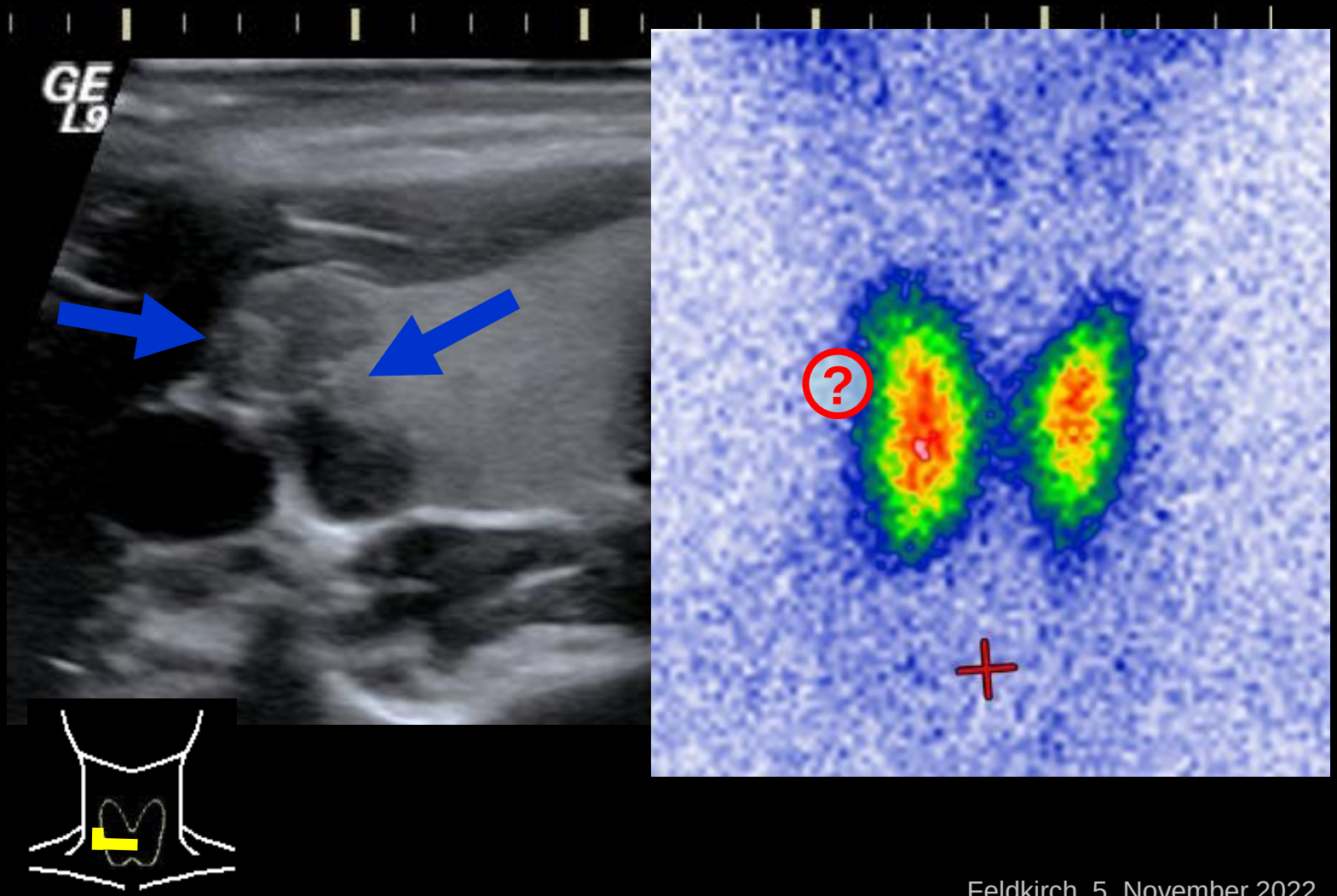

Schall
trifft
Strahl
Szinti +

# Sensornavigierte $^{124}$I-PET/US Fusion

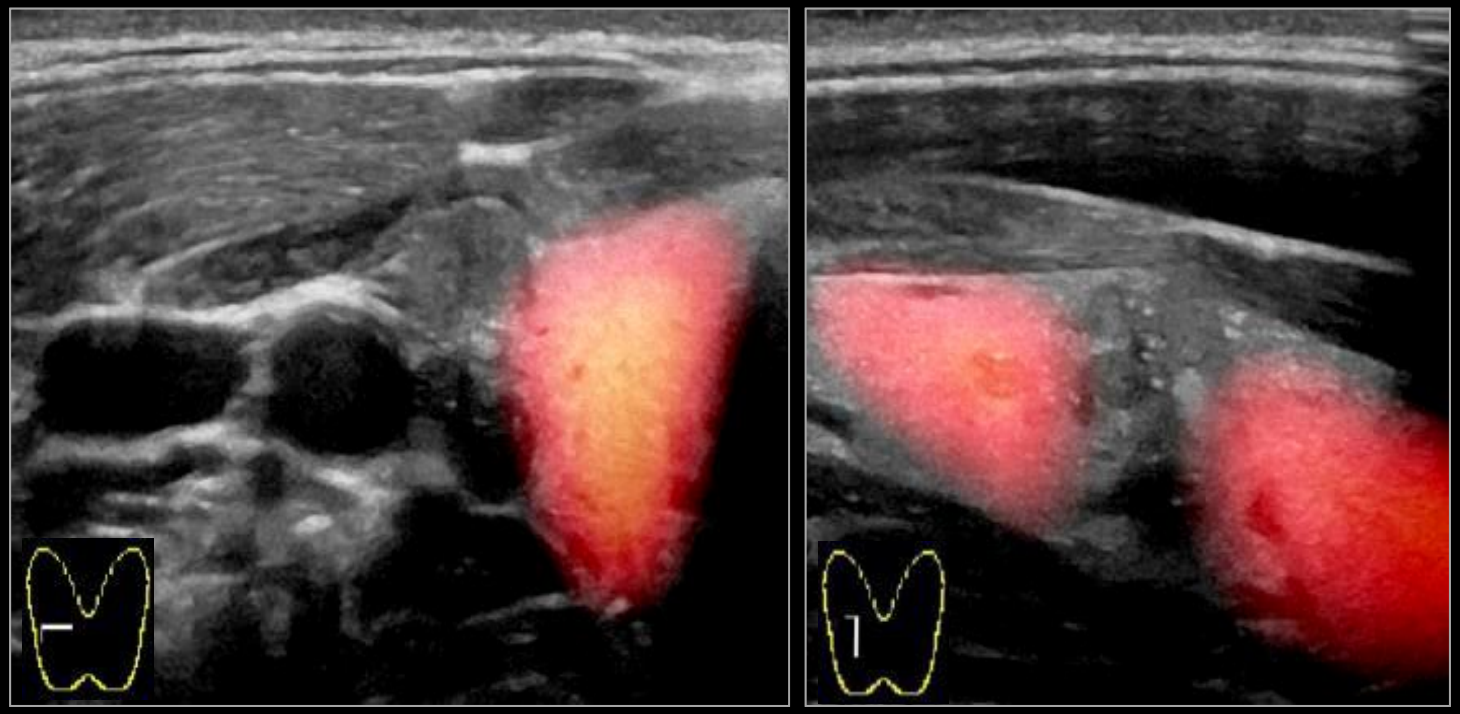

„kalter“ Knoten in der $^{124}$I-PET
und räumlilche Korrelation mit Ultraschall
Papilläres Schilddrüsenkarzinom (PTC)

Schall
trifft
Strahl
Szinti +
Hintergrund
Motivation
Ergebnisse
Iod$^{124}$-PET/CT
3D-US
US Fusion
Take home

# Fallbeispiel sensornavigierte $^{124}$I-PET/US-Fusion

- 72 w, grenzwertiger Calcitoninspiegel

| Ultraschall | $^{99m}TcO_4$-Szintigramm |
|---|---|

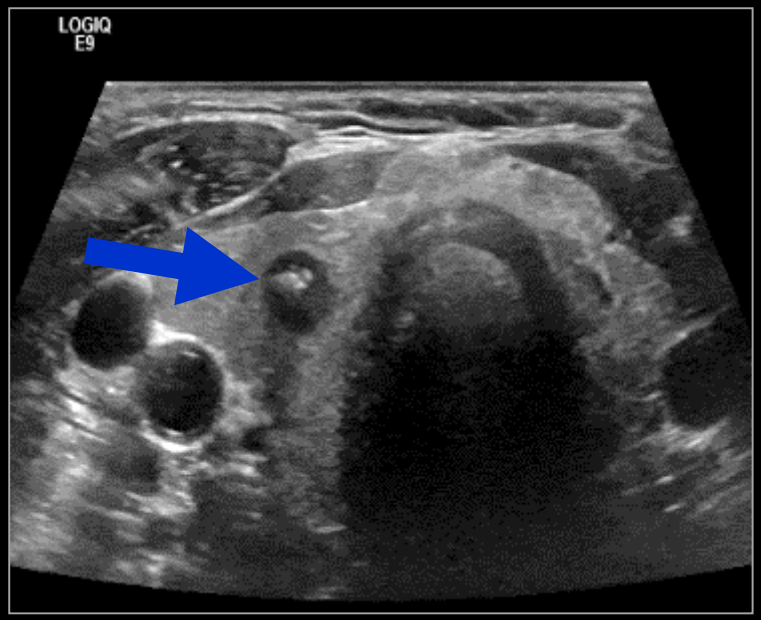

| Kleiner Knoten ( 9mm ) | Unklare Korrelation |
|---|---|

Schall
trifft
Strahl
Szinti +
Hintergrund
Motivation
Ergebnisse
Iod$^{124}$-PET/CT
3D-US
US Fusion
Take home

# Fallbeispiel sensornavigierte $^{124}$I-PET/US-Fusion

- 72 w, grenzwertiger Calcitoninspiegel
- PET/CT (höhere räumliche Auflösung als Szintigraphie)
- PET/US
  - zweifelsfreie räumliche Zuordnung
  - metabolische *und* morphologische Charakterisierung

$^{124}$Iodine

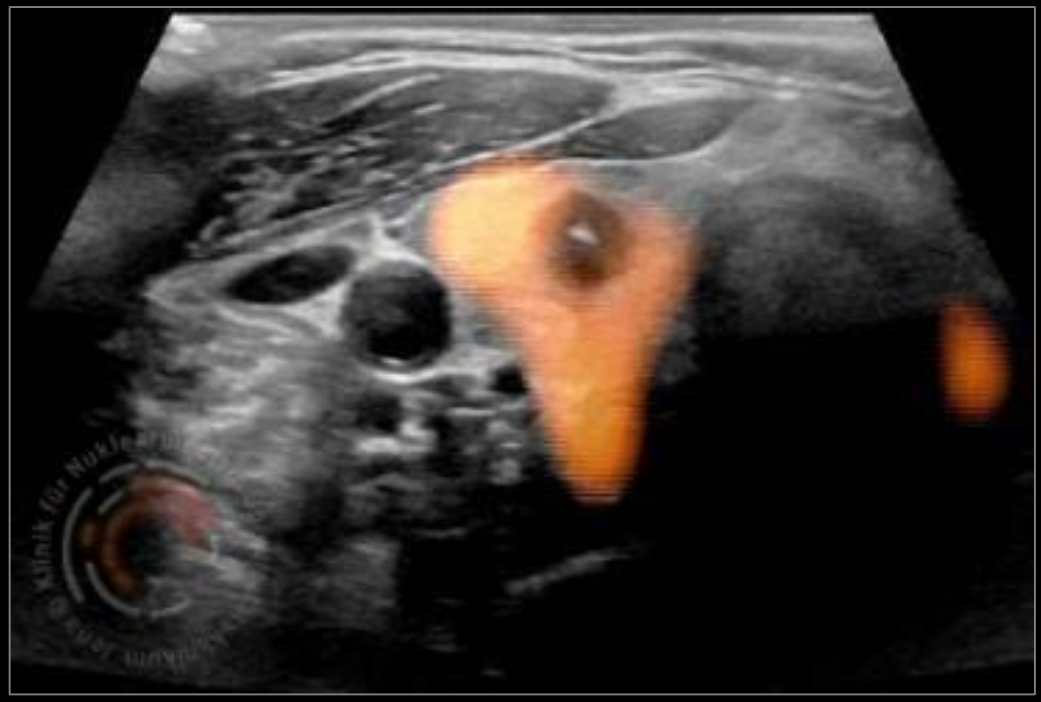

Freesmeyer // Winkens et al. 2014

# JCEM

THE JOURNAL OF CLINICAL ENDOCRINOLOGY & METABOLISM

NOVEMBER 2013 • VOLUME 98 • NUMBER 11

2012 Impact Factor 6.430

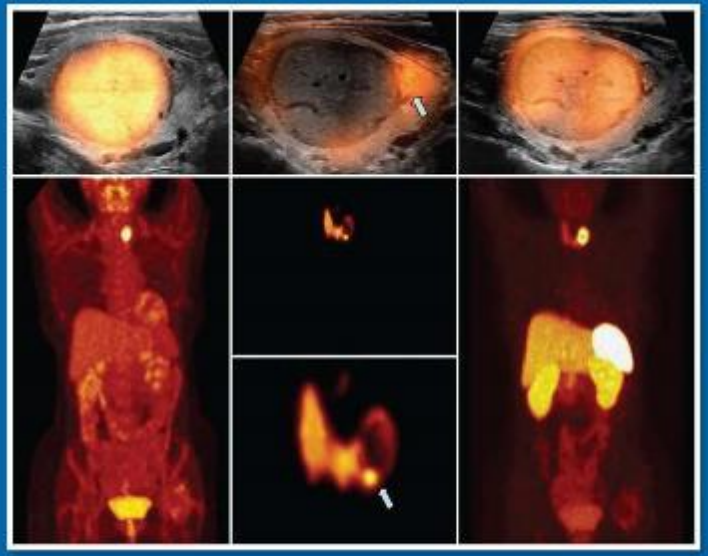

THE ENDOCRINE SOCIETY®
www.endo-society.org

Volume 49 • Number 1 May 2015

# Endocrine

International Journal of Basic and Clinical Endocrinology

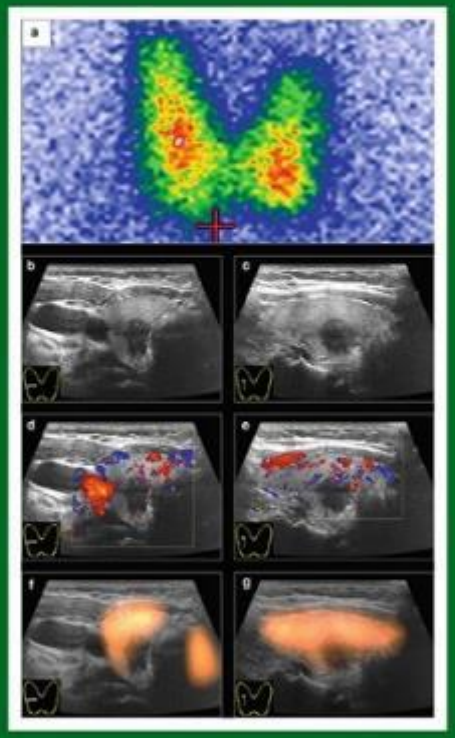

Springer

ISSN: 1355-008X (print)
ISSN: 1559-0100 (online)
12020 • 49(1) 1–300 (2015)

Editor in Chief:
Andrea Giustina

Schall
trifft
Strahl
Szinti +

# Cholinanaloga
# $^{18}$F-Fluoroethylcholin (FEC) PET/CT

# C11-Methionin vs. F18-Cholinanaloga

Metaanalysen (**gepoolt, %)**

| | **Sensitivität** | **PPV** |
|---|---|---|
| C11-Methionin | 83 | 95 |
| F18-Cholinanaloga | 93 | 98 |

- Methionin-Daten ~ älter als Cholin-Daten
- Selektions-Einfluss (Bias)
- direkter Vergleich kleiner Gruppe: ~ gleichwertig!

Schall
trifft
Strahl
Szinti +

**Tab. 2** Schritt-für-Schritt-Anleitung zur Abklärung des Hyperparathyroidismus an der Universitätsklinik für Nuklearmedizin und Endokrinologie Salzburg

| Biochemische Konstellation des primären Hyperparathyroidismus | | |
|---|---|---|
| *Schritt 1* | **Anamnese** und endokrinologische **Untersuchung** zur Klärung ob ein symptomatischer oder asymptomatischer Hyperparathyroidismus vorliegt | Zur Klärung, ob eine OP-Indikation vorliegt. Liegt ein asymptomatischer Hyperparathyroidismus vor, welcher gemäß Guidlines [5] konservativ/observierend zu betreuuen ist, wird keine Indikation zur Lokalisationsdiagnostik über die Sonografie hinaus gestellt |
| *Schritt 2* | **Laborkontrolle** inklusive Kalzium, Phosphor, PTH, Kreatinin, Albumin, Vitamin D, AP, TSH, 24 h-**Sammelharn** Kalziumausscheidung und Kalzium/Kreatinin-Ratio, **Sonografie** Hals, **DXA** an LWS, Hüfte und Radius inklusive TBS | |
| *Schritt 3* | Bei intrathyroidalen Knoten **Schilddrüsenszintigrafie** mit Tc-99m-Pertechnetat und ggf. **FNP** von Schilddrüsenknoten | Vermeidung eines mehrzeitigen operativen Eingriffes an Schild- und Nebenschilddrüse |
| *Schritt 4* | Lokalisationsdiagnostik mittels **Cholin-PET/CT** | **Wenn** für Sie **nicht verfügbar** ist eine Abklärung mittels **MIBI-Szintigrafie** unverändert leitliniengerecht – die Aufnahme in SPECT Technik, besser noch als SPECT/CT ist jedoch zu fordern. Bei **inkonklusiver Befundlage** an eine ergänzende **Cholin-PET/CT** denken |
| *Schritt 5* | **OP**/postoperative **Laborkontrolle**/Überprüfung der **Histologie/DXA** frühestens 1 a postoperativ | Bei persistierendem oder rezidivierendem Hyperparathyroidismus neuerlich Schritte 1 und Labor Schritt 2 sowie als primäre Bildgebung Cholin-PET/CT |
| Dieser Abklärungsalgorithmus beschreibt den klinischen Alltag und die abteilungsspezifische Vorgangsweise der Autoren; der Algorithmus spiegelt Leitlinien und die aktuelle Studienlage wider, erhebt jedoch keinen Anspruch eine Handlungsempfehlung im Sinne einer Leitlinie zu sein | | |

Metaanalyse, Schweighofer-Zwink et al., WMW, 2019

Schall
trifft
Strahl
Szinti +

# #1 Der Klassiker

Schall
trifft
Strahl
Szinti +

# #Fall1: Klassisches NSDA

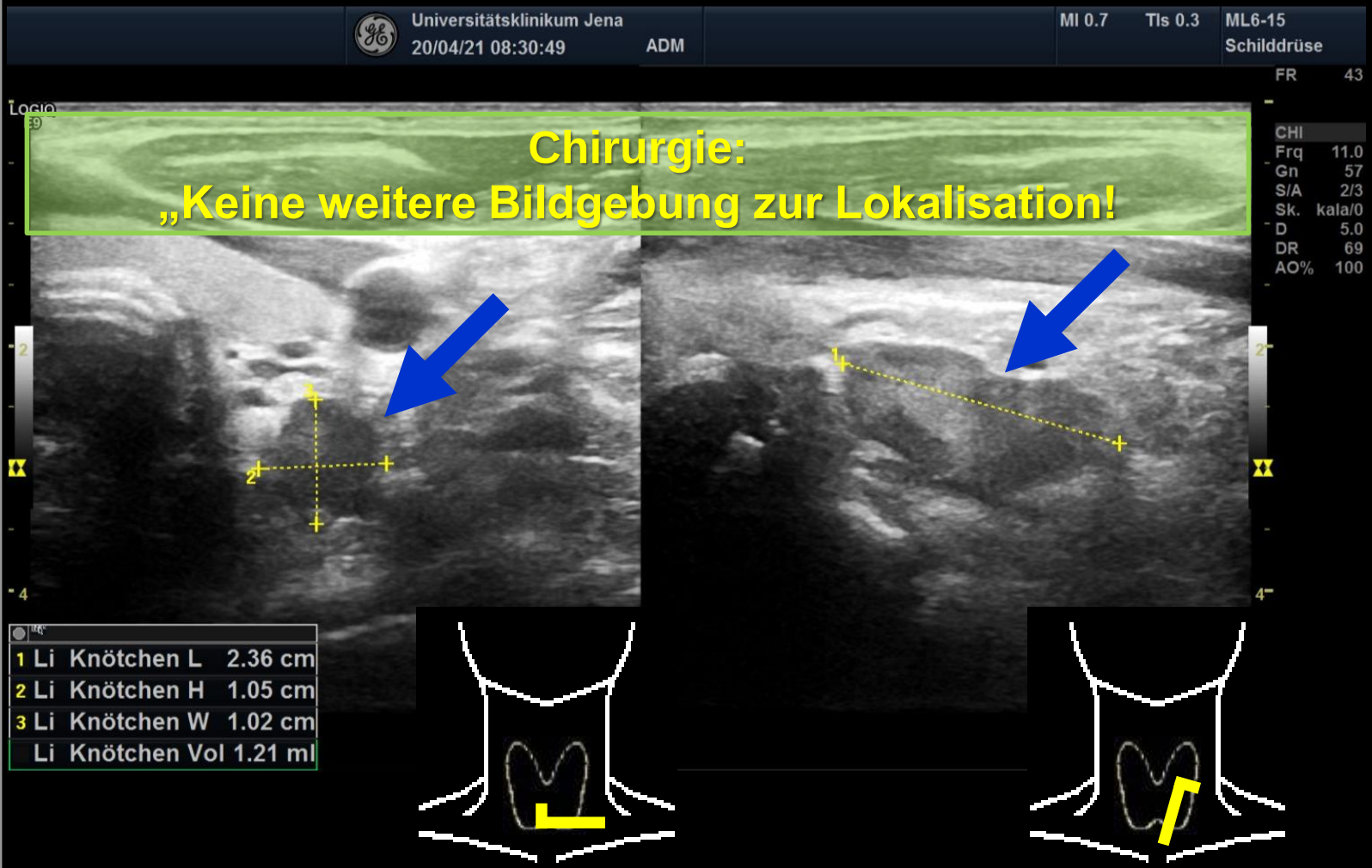

Schall
trifft
Strahl
Szinti +

# #2 – Der Zystiker

Schall
trifft
Strahl
Szinti +

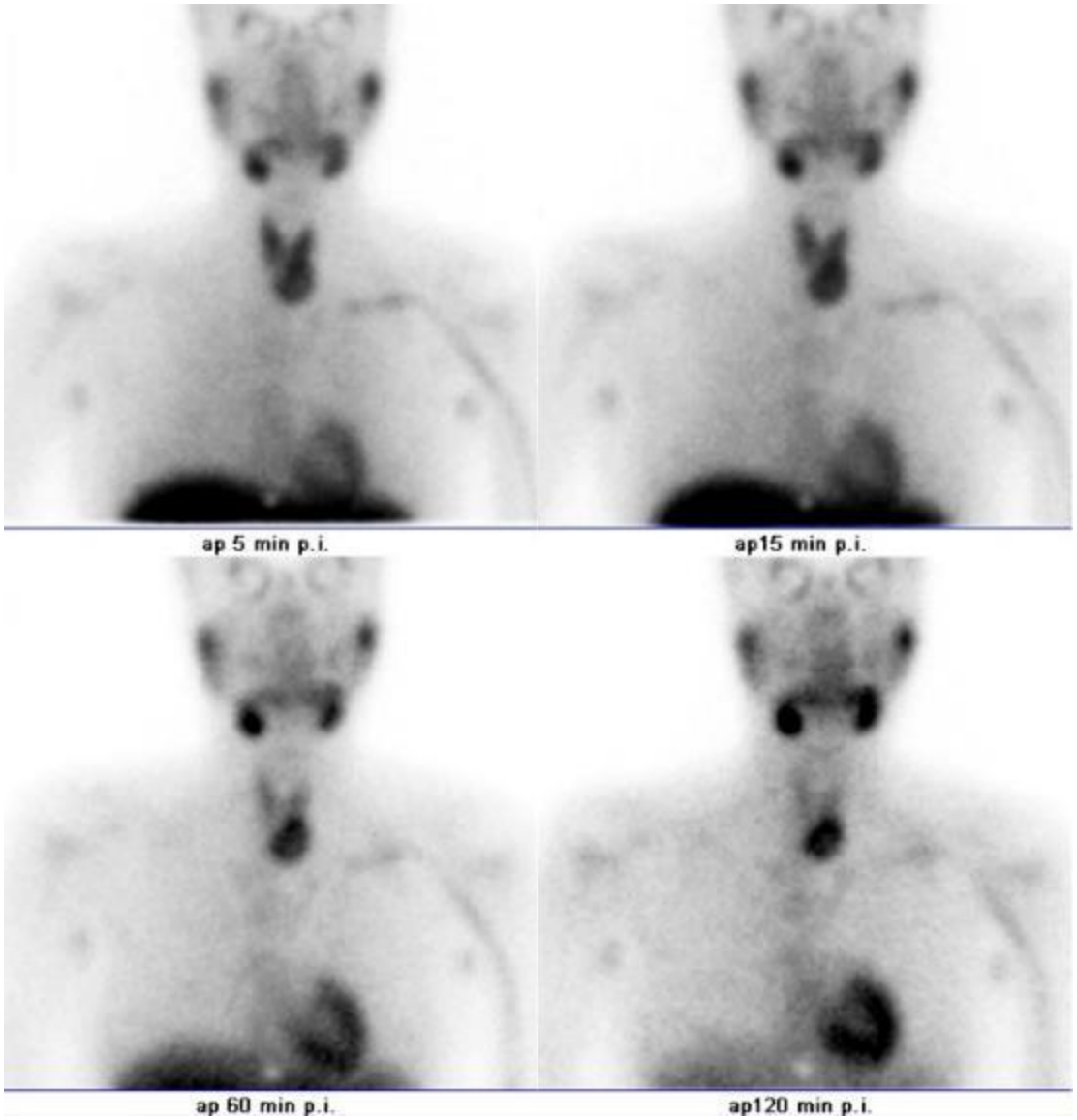


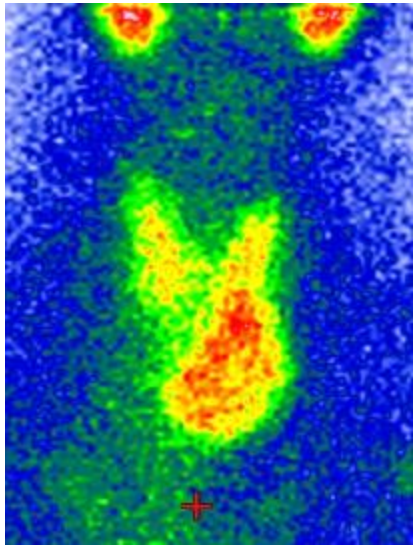

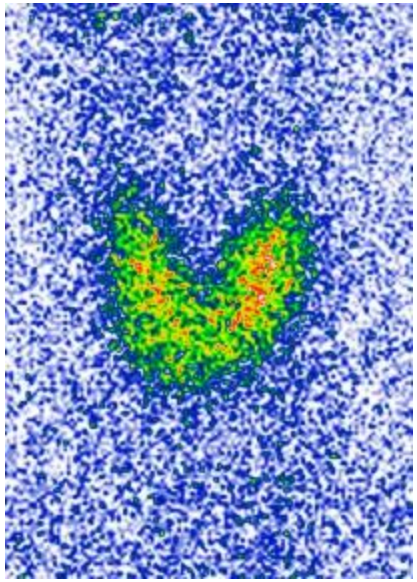

Schall
trifft
Strahl
Szinti +

# $^{99m}$Tc-MIBI-SPECT/**US**

- PTH aus dem Punktat

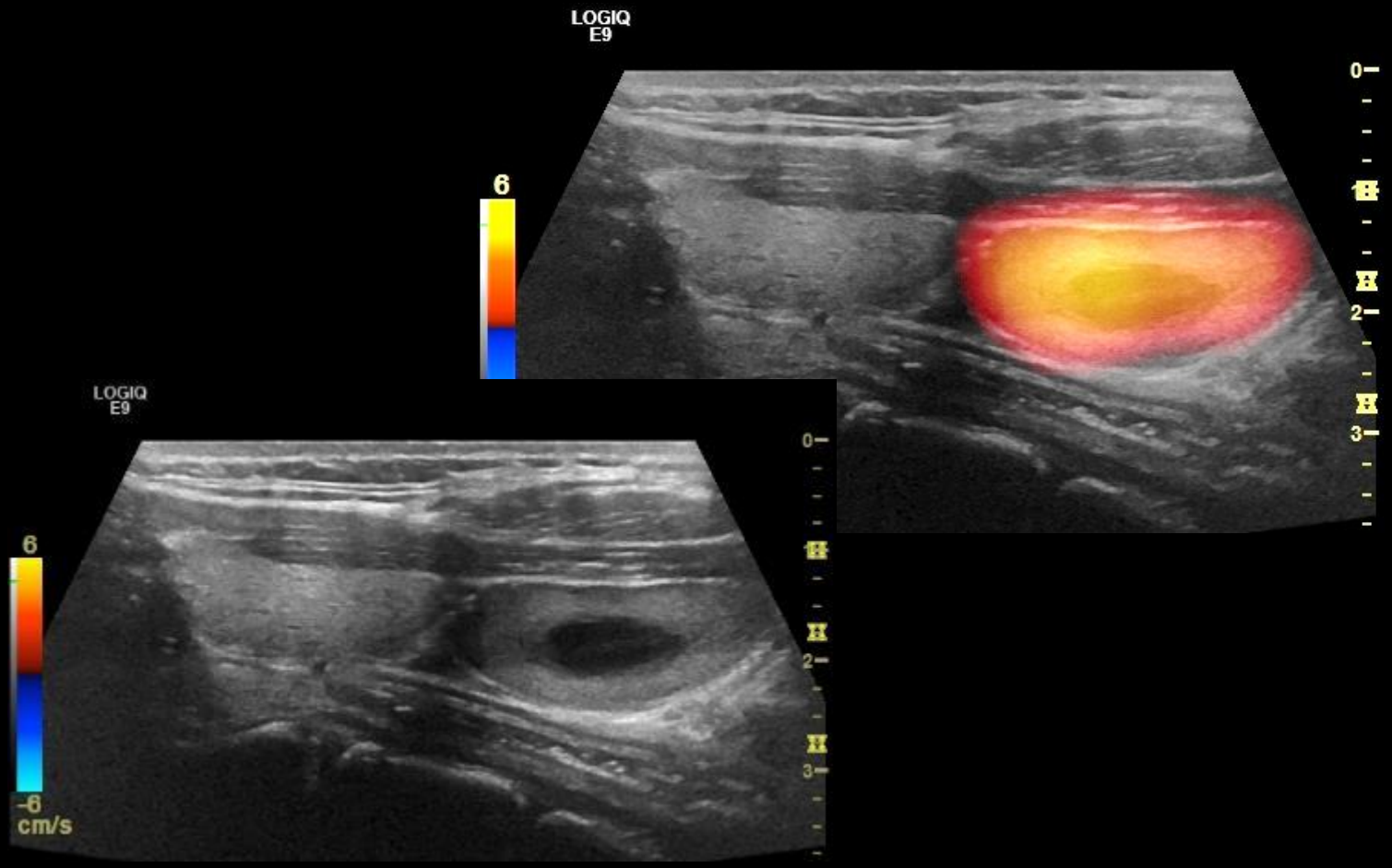

Schall
trifft
Strahl
Szinti +

# #3
# Der MIBI-Negative

# $^{99m}$Tc-MIBI planar

- PTH ↑
- V.a. pHPT
- Sonographie: negativ (Endokrinologie)
- MIBI (inklusive SPECT): negativ
- Re-Sonographie: kleiner Knoten kaudal rechts: 0,8 x 0,5 x 0,5cm, ca. 0,1m

Schall
trifft
Strahl

# $^{18}$F-FEC-PET/CT

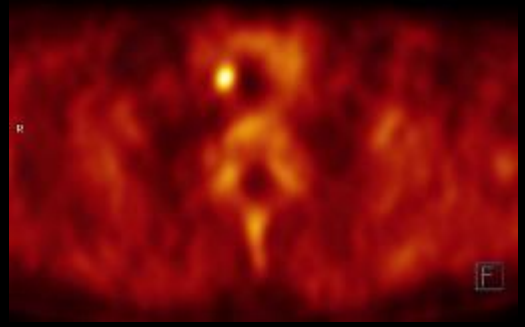

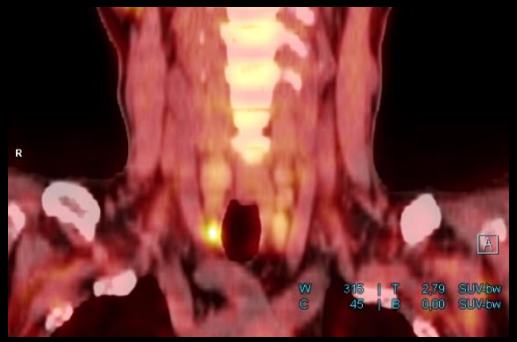

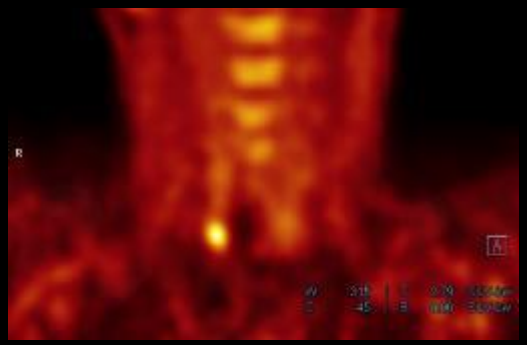

- PTH ↑
- V.a. pHPT
- Sonographie: negativ (Endokrinologie)
- MIBI (inklusive SPECT): negativ
- Re-Sonographie: kleiner Knoten kaudal rechts: 0,8 x 0,5 x 0,5cm, ca. 0,1ml
- FEC-PET/CT: NSDA rechts kaudal → Korrelation zum Ultraschall?

Schall
trifft
Strahl
Szinti +

# $^{18}$F-FEC-PET/**US**

Schall
trifft
Strahl
Szinti +

# $^{18}$F-FEC-PET/US

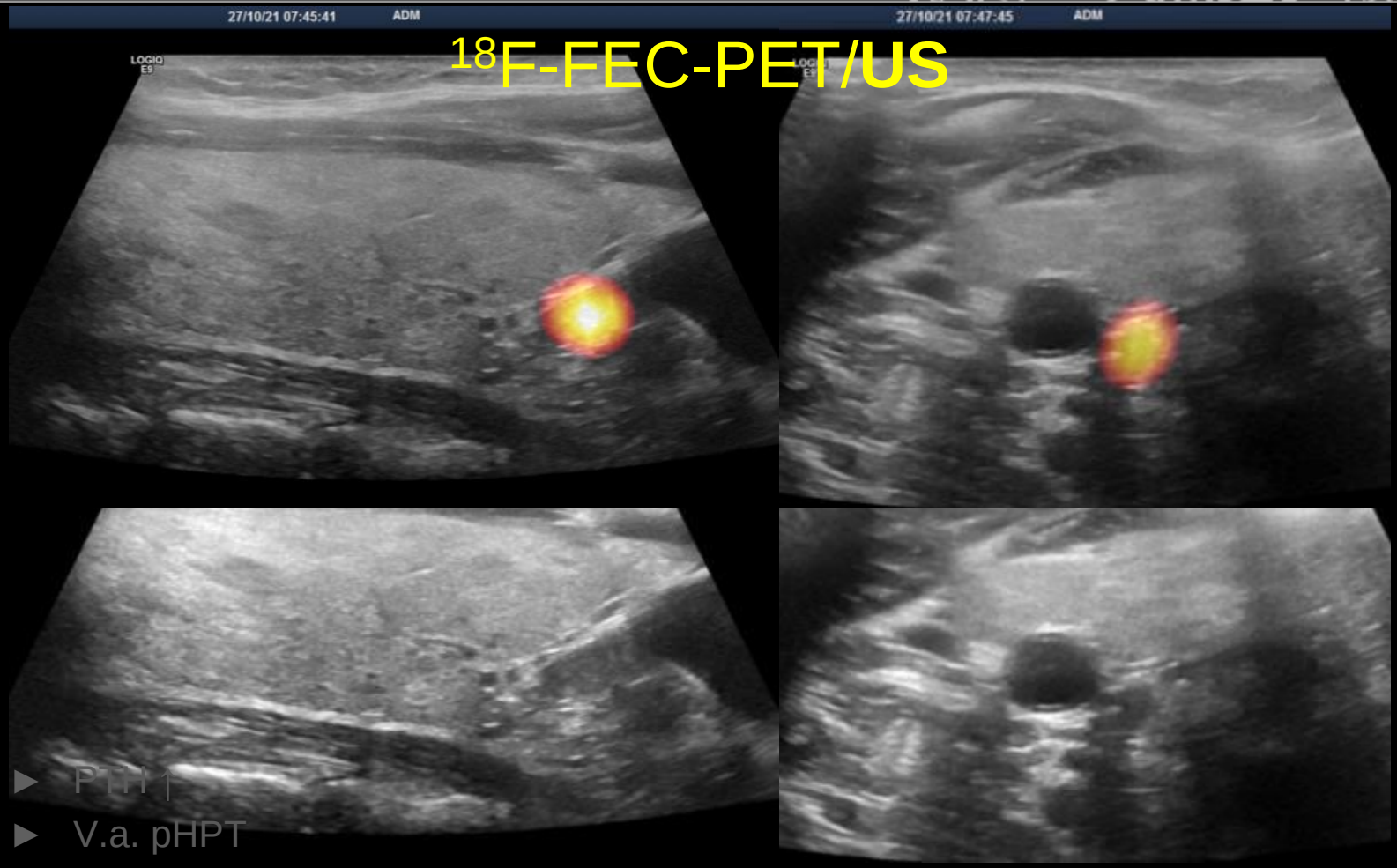


- PTH ↑
- V.a. pHPT
- Sonographie: negativ (Endokrinologie)
- MIBI (inklusive SPECT): negativ
- Re-Sonographie: kleiner Knoten kaudal rechts: 0,8 x 0,5 x 0,5cm, ca. 0,1ml
- FEC-PET/CT: NSDA rechts kaudal → Ultraschall-Fusionsbildgebung

Schall
trifft
Strahl
Szinti +

# #5
# Der Ektope

Schall
trifft
Strahl
Szinti +

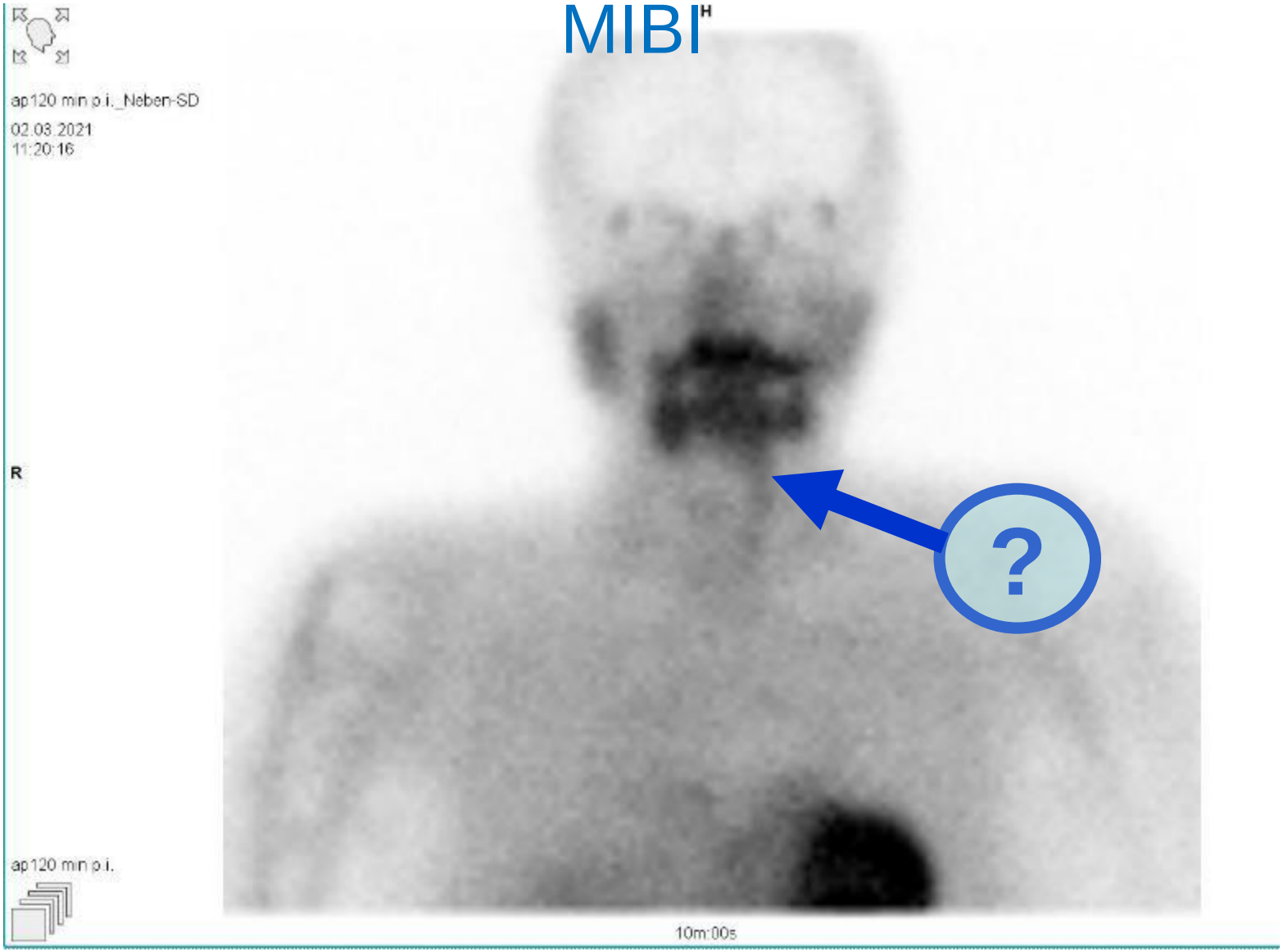

Schall
trifft
Strahl
Szinti +

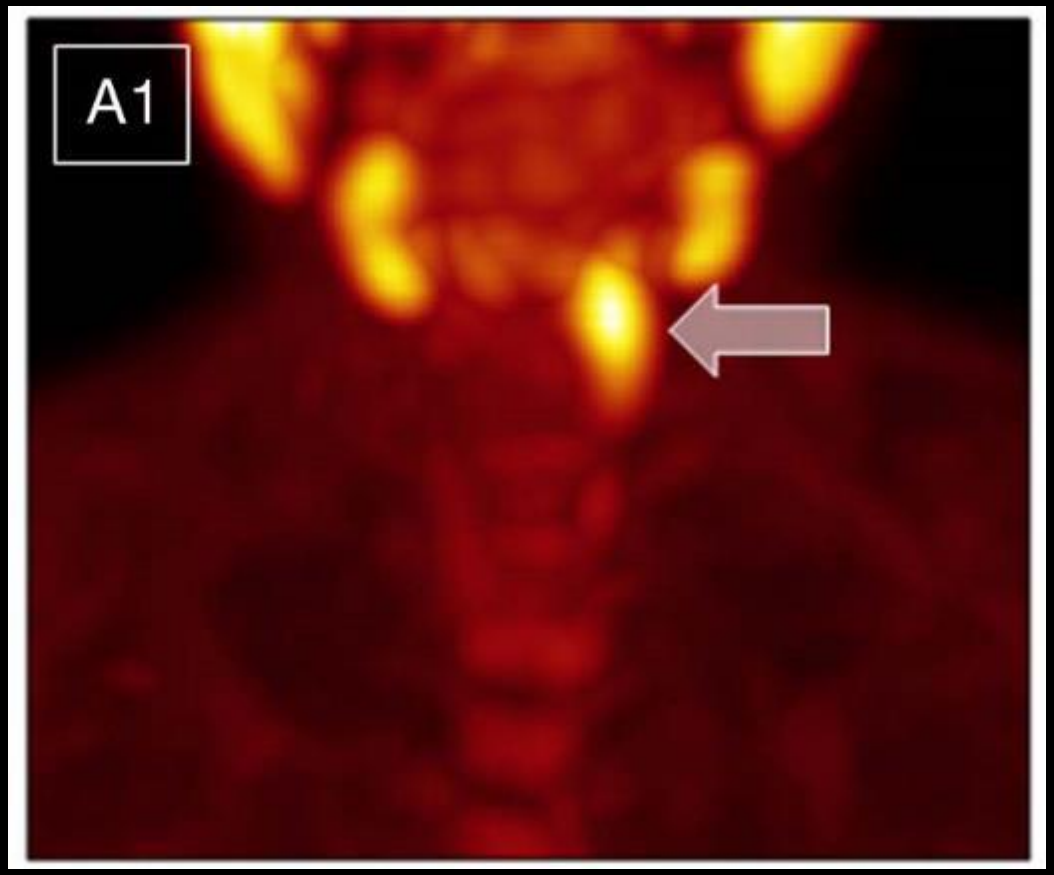


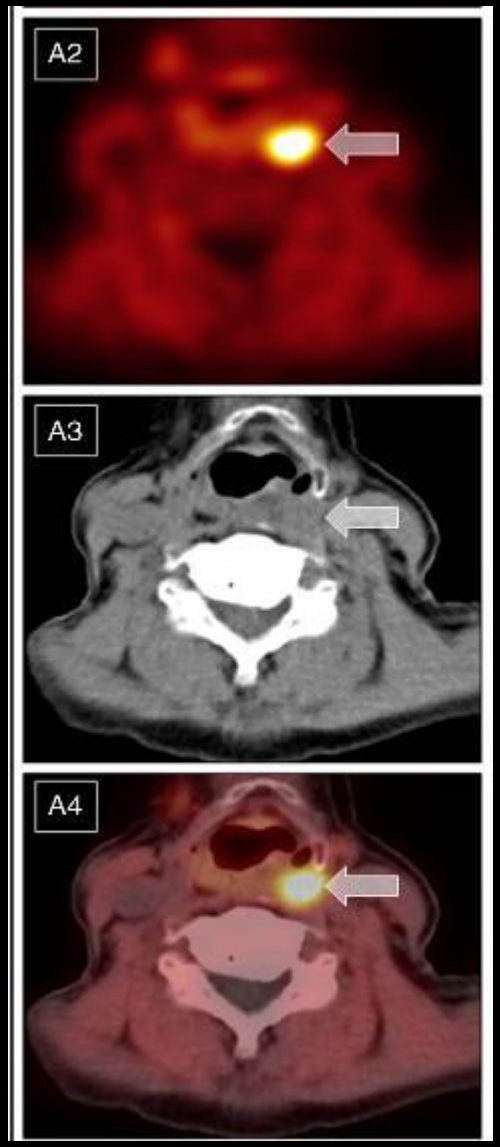


- PTH ↑
- V.a. pHPT
- Sonographie: negativ
- MIBI (inklusive SPECT): negativ
- FEC-PET/CT: NSDA retropharyngeal → Korrelation zum Ultraschall?

# Material und Methoden

- **Gemeinsame Jahrestagung** der Deutschen, Österreichischen & Schweizerischen **Gesellschaften für Nuklearmedizin** vom 26. - 29. **April 2017 in Dresden**

Schall
trifft
Strahl
**Szinti +**

Hintergrund
Motivation
Ergebnisse
Iod$^{124}$-PET/CT
3D-US
US Fusion
Take home

## Experten gepaart

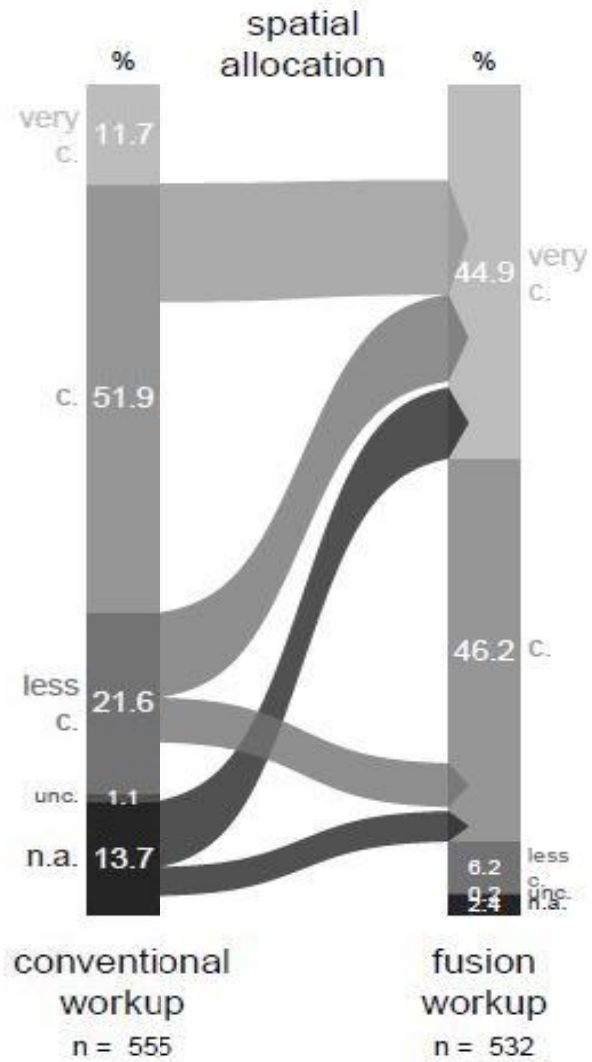


## Studenten

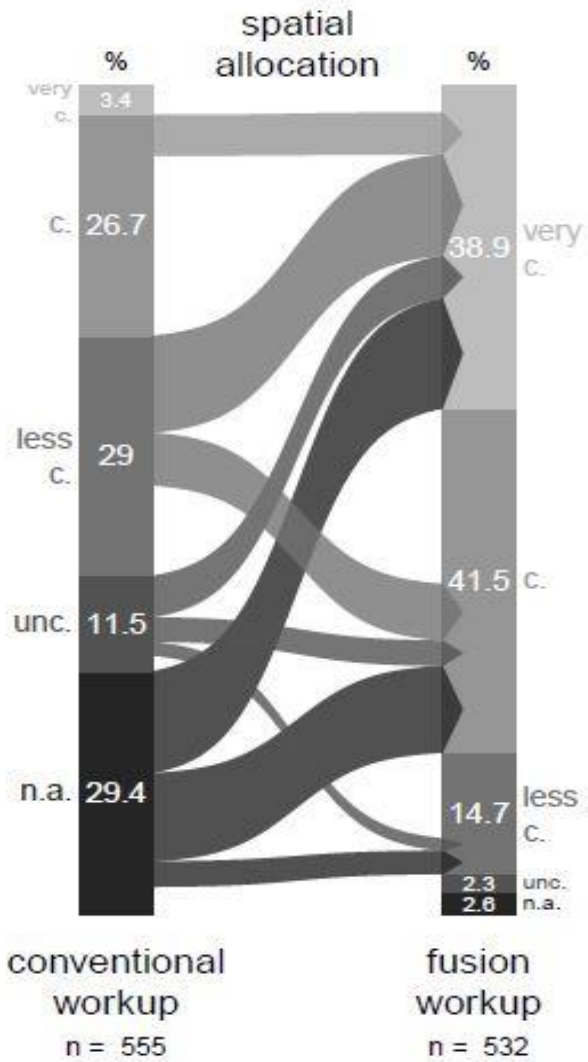

Schall
trifft
Strahl
Szinti +
Hintergrund
Motivation
Ergebnisse
Iod124-PET/CT
3D-US
US Fusion
Take home

# Scholar

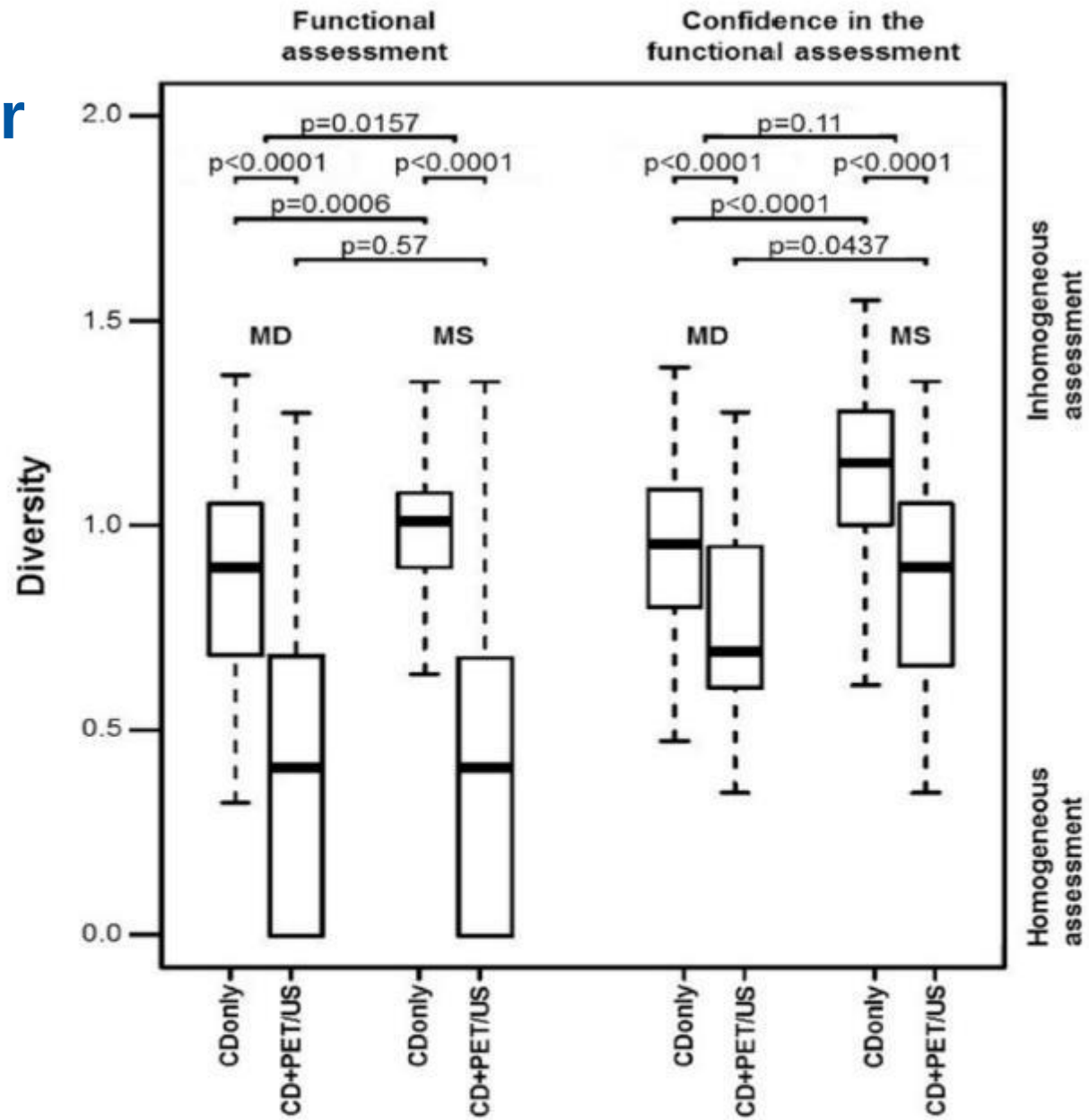

Schall
trifft
Strahl
Szinti +
Hintergrund
Motivation
Ergebnisse
Iod$^{124}$-PET/CT
3D-US
US Fusion
Take home

# Strahlenexposition Untersucher?

- $^{99m}$Tc-fhSPECT/US

  Freesmeyer / Kühnel et al., Radiat Prot Dosimetry. 2016

- $^{124}$I-PET/US

  Kühnel / Freesmeyer et al., Radiat Prot Dosimetry. 2018

Schall
trifft
Strahl
Szinti +
Hintergrund
Motivation
Ergebnisse
Iod124-PET/CT
3D-US
US Fusion
Take home

RADIATION EXPOSURE DURING I-124-PET/US

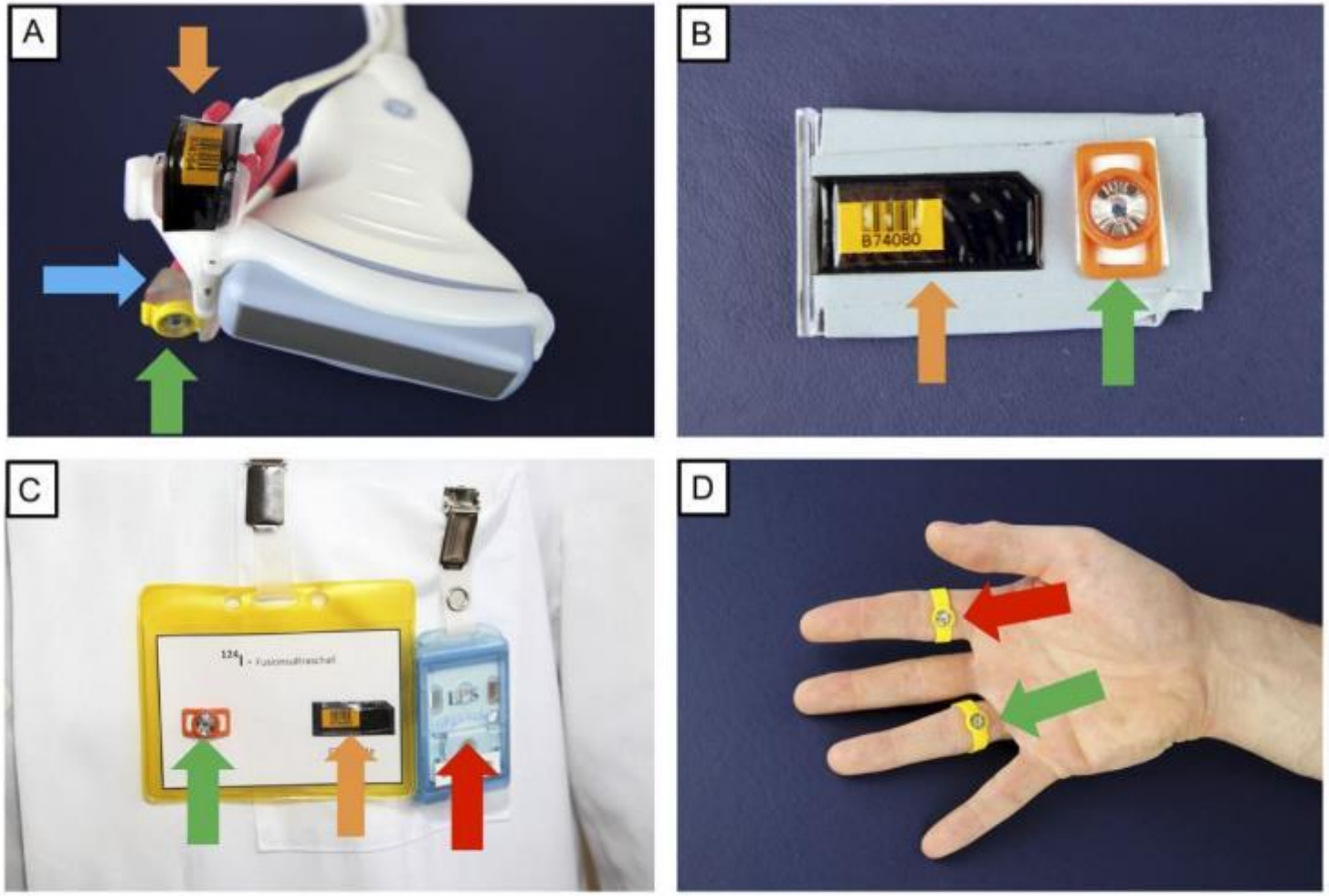


Figure 1. TLD measurement setup. Dosimetry setup with different types of thermoluminescent detectors (TLD) applied during PET/US fusion imaging procedure. The TLDs comprise MCP (green arrows), MT (orange arrows) and the personal dosemeter (red arrows) for the whole measurement arrangement. TLDs at the volume navigation tracking bracket attached to the ultrasound probe with translucent spacers (**A**, blue arrow); background TLDs (**B**); dosemeters placed on the investigator's chest (**C**); TLDs positioned on the investigator's hand (**D**).

Schall
trifft
Strahl
Szinti +
Hintergrund
Motivation
Ergebnisse
Iod$^{124}$-PET/CT
3D-US
US Fusion
Take home

# Nuklearmedizinisch-sonographische Fusionsbildgebung machen wir auch mit …

… jedem anderen Radiopharmakon:

- SD
  - $^{99m}$Tc-MIBI
  - $^{18}$F-FDG
  - $^{18}$F-DOPA
  - $^{68}$Ga-PSMA
  - …
- Non-SD
  - $^{18}$F-FEC
  - $^{68}$Ga-PSMA
  - SLN (Brust und Melanom)
  - …

Schall
trifft
Strahl
Szinti +
Hintergrund
Motivation
Ergebnisse
Iod$^{124}$-PET/CT
3D-US
US Fusion
Take home

# Publikationen #sensornavigierte Fusion

erste Erfahrungen:

- *$^{99m}TcO_4$-SPECT/US (UMB 2019)*
- *$^{124}I$-PET/US vs. $^{99m}TcO_4$-SPECT/US (UMB 2019)*
- machbar, technisch erfolgreich
- sicherere Zuordnung, diagnostischer Gewinn(?)
- $^{124}I$-PET/US >> $^{99m}TcO_4$-SPECT/US
- zeitaufwändig, dedizierte Hardware
- Fehlregistrierungen: Lagerung, Deformation, Bewegung

verblindete, randomisierte, zweiarmige Multi-Observer-Studien:

- FUSION iENA *(Nuklearmedizin 2019)*, 106 Observer (Experten)
- FUSION iENA SCHOLAR *(Sensors 2020)*, zzgl. 70 Studierende
- sicherer (confidence)
- bessere Zuordnung und mehr Interventionsempfehlungen
- Effekte bei Studierenden >> Experten

Strahlenexposition – Handdosis:

- *$^{99m}TcO_4$-SPECT/US (RPD 2015)* median 9,5 µSv / ~ 13 min
- *$^{124}I$-PET/US (RPD 2018)* ~ 4-8 µSv / ~ 15 min

Schall
trifft
Strahl
Szinti +
Hintergrund
Motivation
Ergebnisse
Iod124-PET/CT
3D-US
US Fusion
Take home

# Integriert-simultanes Konzept

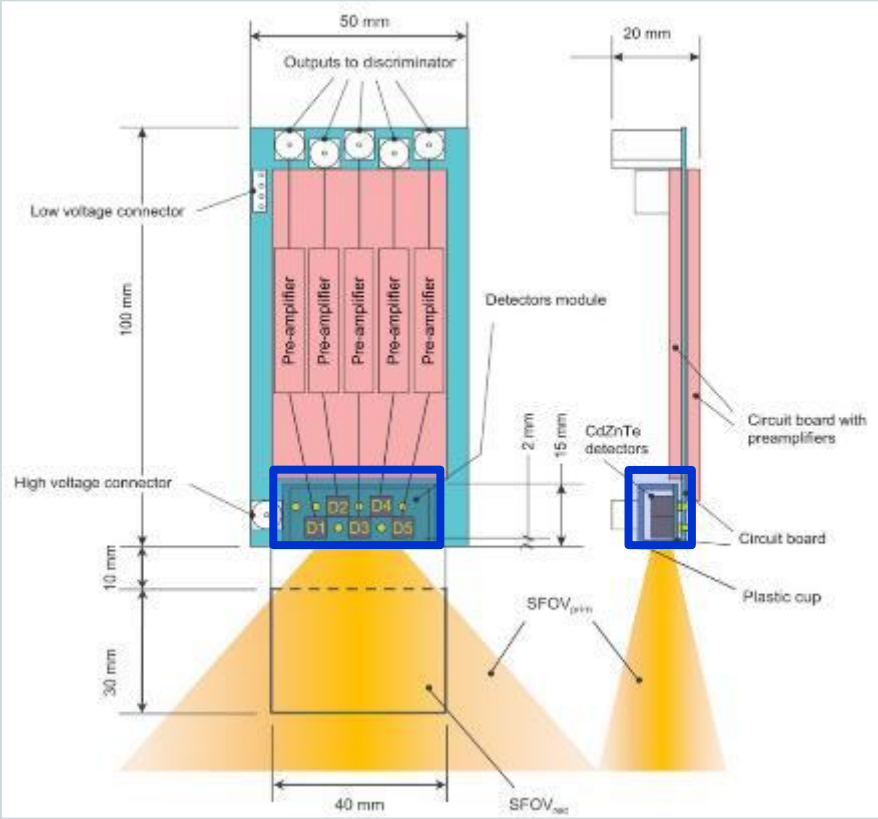


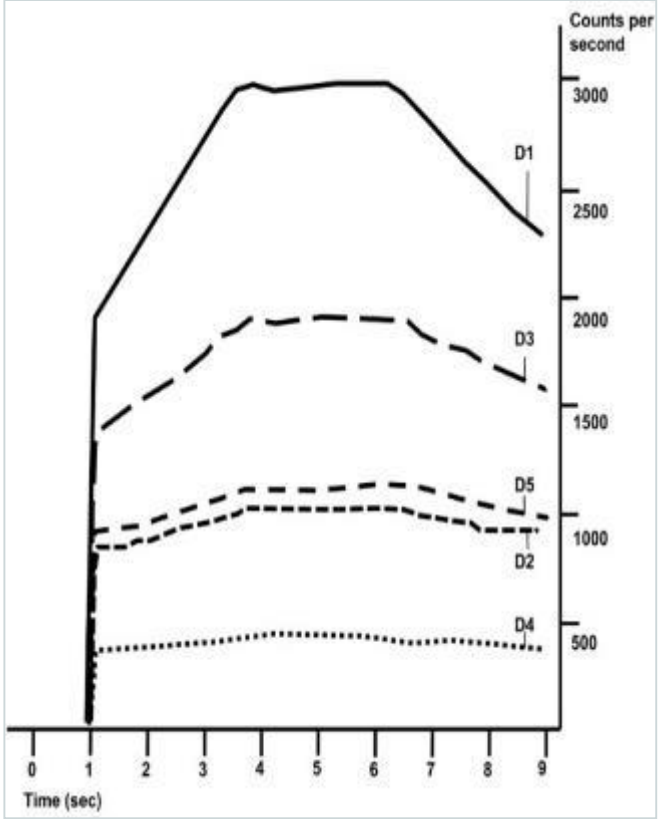


Freesmeyer // Winkens et al. submitted 2014

Schall
trifft
Strahl
Szinti +
Hintergrund
Motivation
Ergebnisse
Iod$^{124}$-PET/CT
3D-US
US Fusion
Take home

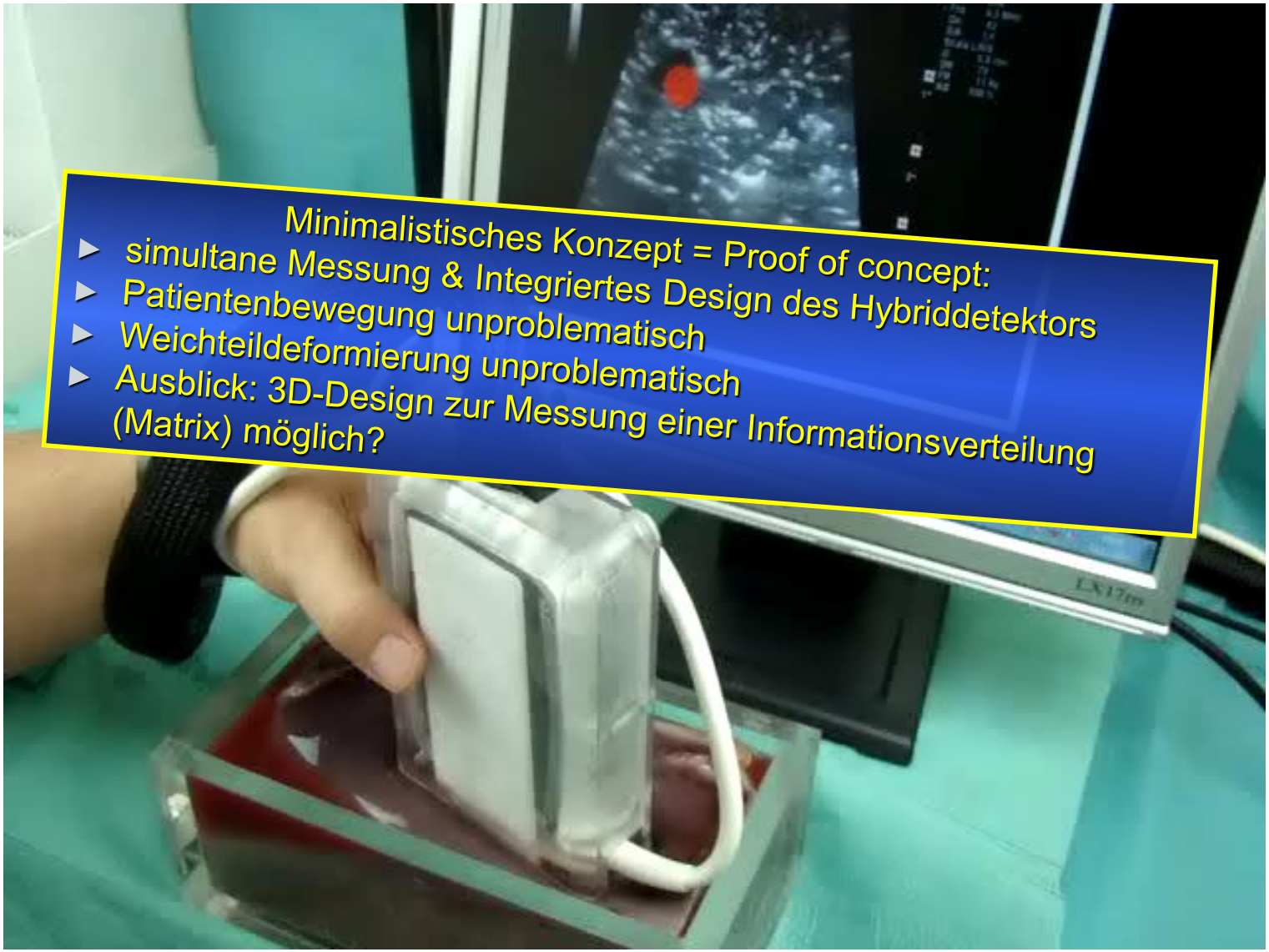

Schall
trifft
Strahl
Szinti +
Hintergrund
Motivation
Ergebnisse
Iod124-PET/CT
3D-US
US Fusion
Take home

# Szintigraphie Plus

**Fazit 1: Limitationen der SD-Bildgebung sind überwindbar**

1. **$^{124}$Iod - PET/CT → 1 MBq**
   - **Ortsauflösung ~ 4mm**
   - **anatomische Korrelation (Trachea, Mediastinum, etc.)**
   - **Dosimetrie / Volumetrie möglich**
2. **3D-US Volumenscan: vollständige Dokumentation + Archivierung**
   - **second reading (Nachbefundung) / reviewing**
   - **Delegation des Scans an MTRA denkbar (?)**
   - **Volumetrie: Konturierung möglich → besser als Ellipsoidmodell**
3. **Fusionsbildgebung = Hybridbildgebung**
   - **exakte anatomische Referenzierung möglich**
   - **mehr Sicherheit, genauere Zuordnung, andere Empfehlungen**
   - **als Problemlöser gut einsetzbar**
   - **vorteilhaft bei Fachfremden / Studierenden / Berufsanfängern**

**Fazit 2: derzeit noch begrenzende Faktoren = kaum routinetauglich**

- **noch zeitaufwändig → Vereinfachungen realisierbar!**
- **Bedienung „sperrig“ → eigentlich lösbares Problem**
- **nicht simultan → Verformung/Bewegung: Fehlregistrierung**

**Fazit 3: Langzeitziel → Integration → hybrider Detektor**

- **simultane Untersuchung in *einem* Untersuchungsgang**
- **one stop shop**

UNIVERSITÄTS KLINIKUM jena

# Herzlichen Dank für Ihre Aufmerksamkeit!