BARMHERZIGE BRÜDER
KRANKENHAUS
GRAZ-EGGENBERG

Case report

M.A.

E. Petnehazy

SCHILDDRÜSEN
INSTITUT

Abklärung und Diagnostik

BARMHERZIGE BRÜDER
KRANKENHAUS
GRAZ-EGGENBERG

Anamnese

Inspektion/Palpation

Labor (Funktion)

Sonographie (Morphologie)

Szintigraphie (Funktion)

Feinnadelpunktion

Röntgen (Trachea, Ösophagus)

Selten CT/MR

Jodganzkörperszintigraphie, FDG-PET

Leitlinie Abklärung Struma nodosa

BARMHERZIGE BRÜDER
KRANKENHAUS
GRAZ-EGGENBERG

Thyroid. 2016 Jan;26(1):1-133. doi: 10.1089/thy.2015.0020.

2015 American Thyroid Association Management Guidelines for Adult Patients with Thyroid Nodules and Differentiated Thyroid Cancer: The American Thyroid Association Guidelines Task Force on Thyroid Nodules and Differentiated Thyroid Cancer.

Haugen BR[1], Alexander EK[2], Bible KC[3], Doherty GM[4], Mandel SJ[5], Nikiforov YE[6], Pacini F[7], Randolph GW[8], Sawka AM[9], Schlumberger M[10], Schuff KG[11], Sherman SI[12], Sosa JA[13], Steward DL[14], Tuttle RM[15], Wartofsky L[16].

SCHILDDRÜSEN INSTITUT

M.A.

BARMHERZIGE BRÜDER
KRANKENHAUS
GRAZ-EGGENBERG

72 jährige Patientin in gutem AZ aber lokaler Beschwerdesymptomatik wird

am 9.3.2015 stationär aufgenommen an der chirurgischen Abteilung wegen

Struma nodosa maligna

Sonographie des Halses:

Es besteht eine ausgedehnte Struma maligna.
Die Schilddrüse hochgradig vergrößert, vorwiegend echoarm inhomogen.
Weiters finden sich rechts entlang der großen Halsgefäße ausgedehnte pathologische Lymphknoten, wobei der Größte einen Längsdurchmesser von 3cm aufweist.

Sonographie und Szintigraphie



Labor

BARMHERZIGE BRÜDER
KRANKENHAUS
GRAZ-EGGENBERG

TSH 1,2 mU/l (Norm 0,25 – 4)

fT3 und fT4 im Normbereich

TgAK, TPO AK neg

Calcitonin und CEA neg

SCHILDDRÜSEN INSTITUT

FNP

BARMHERZIGE BRÜDER
KRANKENHAUS
GRAZ-EGGENBERG

E-Nummer: 711/2015 Material: Schilddrüse
Feinnadelpunktion

Klinische Angaben::
Szintigraphisch kalter eocharmer suspekter Knoten (Mikrokalk) ausgeprägter Befund!

Makroskopische Untersuchung::
ZO/KT am 12.03.2015
2 Objektträger.

Mikroskopische Untersuchung::
Blut und Kolloid. Zahlreiche unterschiedlich große Zellverbände aus Zellen mit vergrößerten Zellkernen, zum Teil mit vergröberten Chromatin. Da einzelne Zellverände exzentrisch gelegene Kerne aufweisen, wurde eine immunzytologische Untersuchung mit einem Antikörper gegen Calcitonin zum Ausschluss von Zellen eines medullären Schilddrüsenkarzinoms durchgeführt. Dabei zeigt sich eine negative Reaktion.

Immunzytologische Untersuchung::
1 Antikörper

Repräsentativität/Dignität::
Rep.: gut beurteilbar / Dig.: Gruppe B (auffällig, unklare Dignität, malignitätsverdächtig)

Diagnose::
Zellmaterial aus einer follikulären Proliferation unbestimmter Dignität.
Immunzytochemisch kein Hinweis für das Vorliegen eines medullären Schilddrüsenkarzinoms.

Kommentare/Anmerkungen::
Eine weiterführende Abklärung ist indiziert.

SCHILDDRÜSEN INSTITUT

Follikuläre (Onkozytäre) Neoplasie

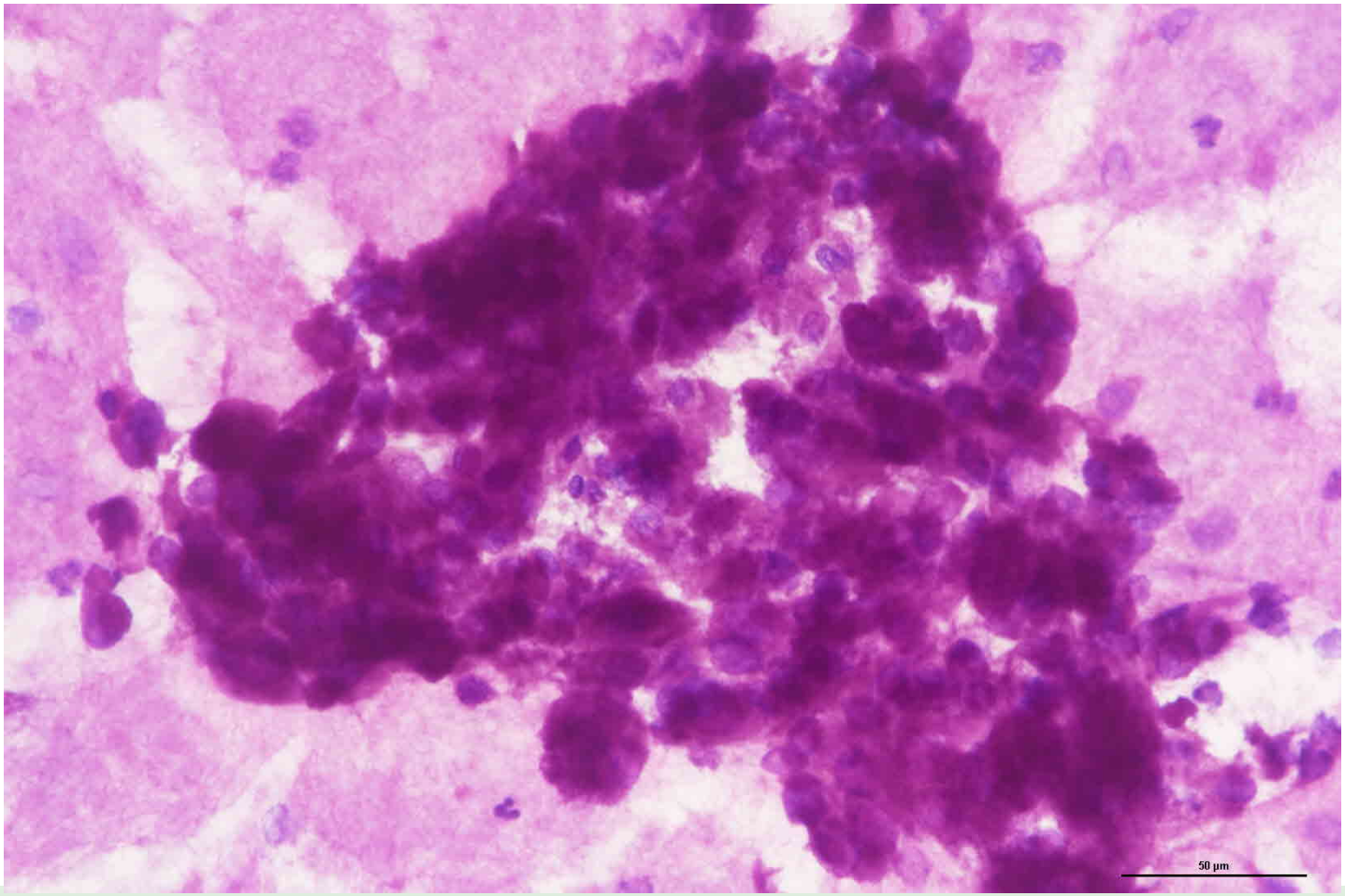

Stanzbiopsie

BARMHERZIGE BRÜDER
KRANKENHAUS
GRAZ-EGGENBERG

Diagnose:
Anteile eines follikulären Karzinoms vom oxyphilen Zelltyp mit mehreren Gefäßeinbrüchen.

SCHILDDRÜSEN INSTITUT

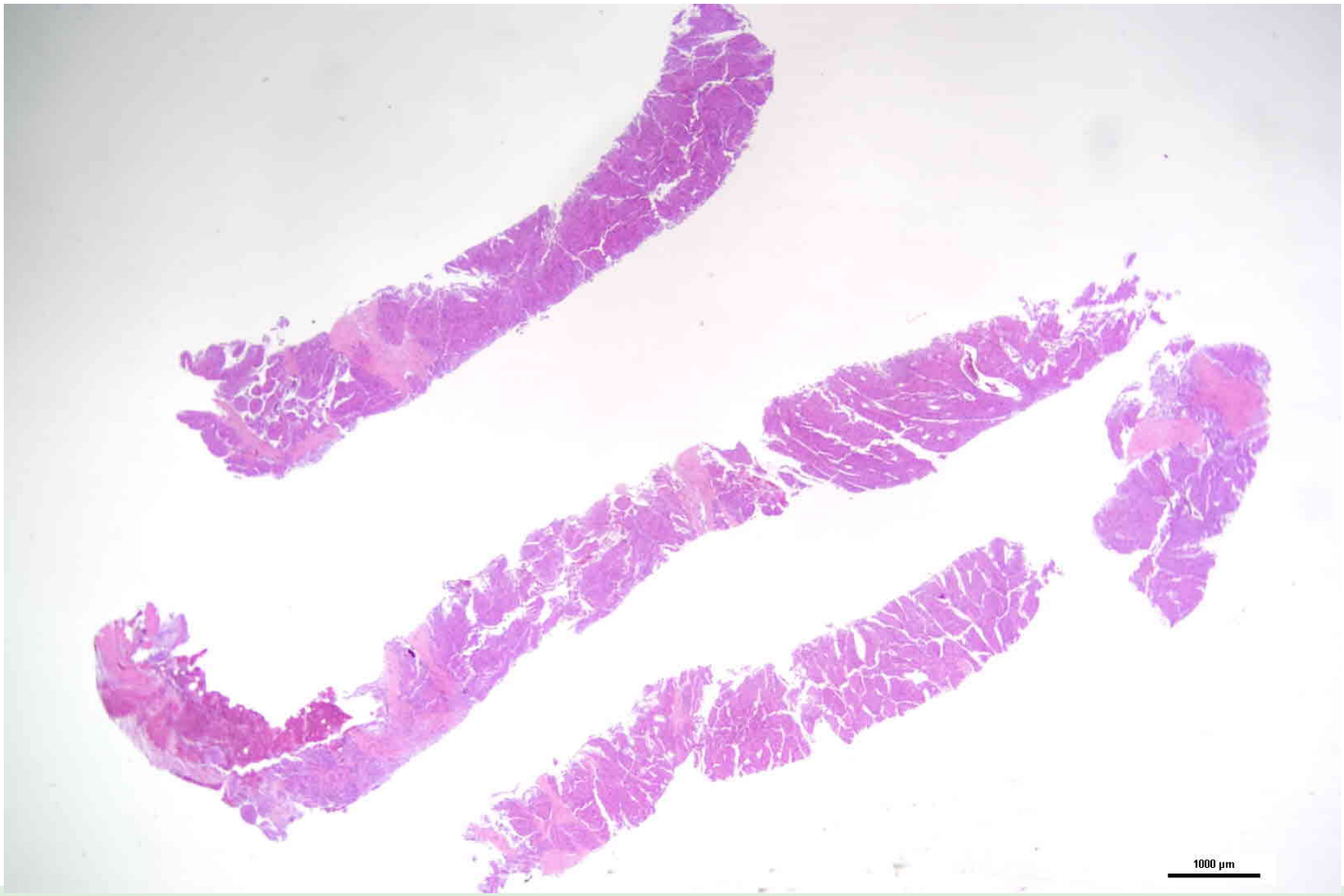
1000 µm

Angioinvasion

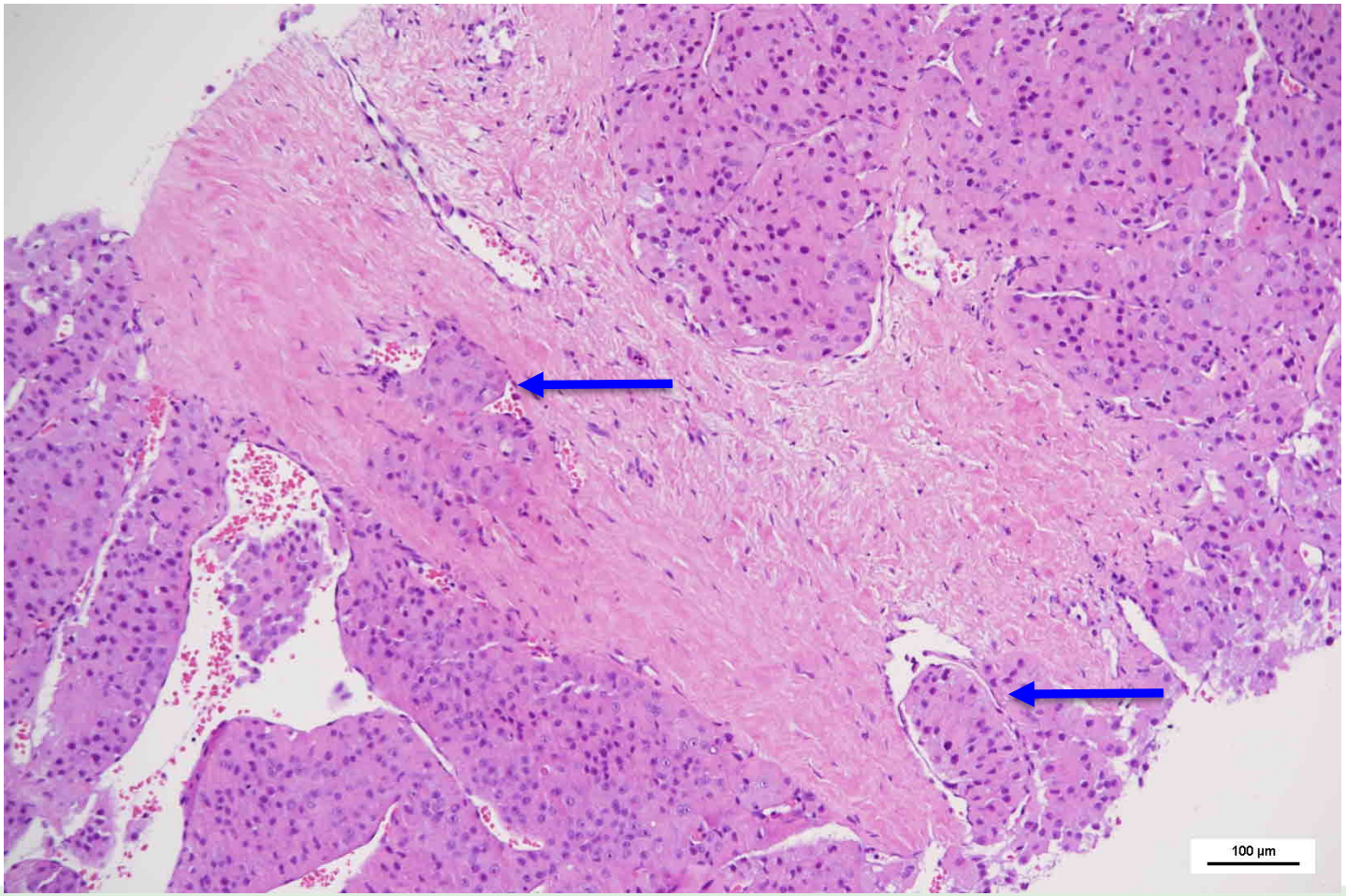

BARMHERZIGE BRÜDER KRANKENHAUS GRAZ-EGGENBERG

SCHILDDRÜSEN INSTITUT

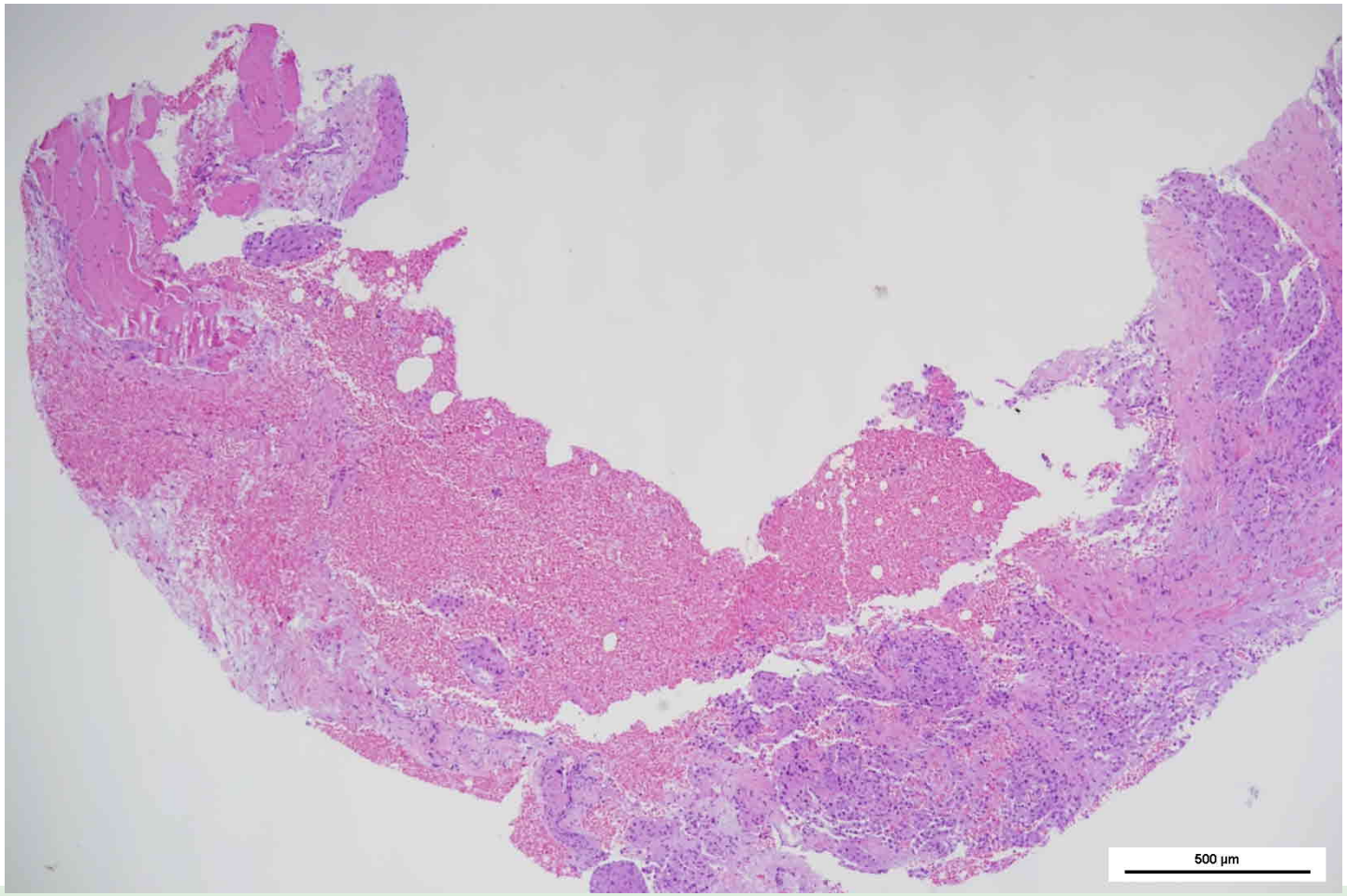
500 µm

Infiltration von Skelettmuskulatur

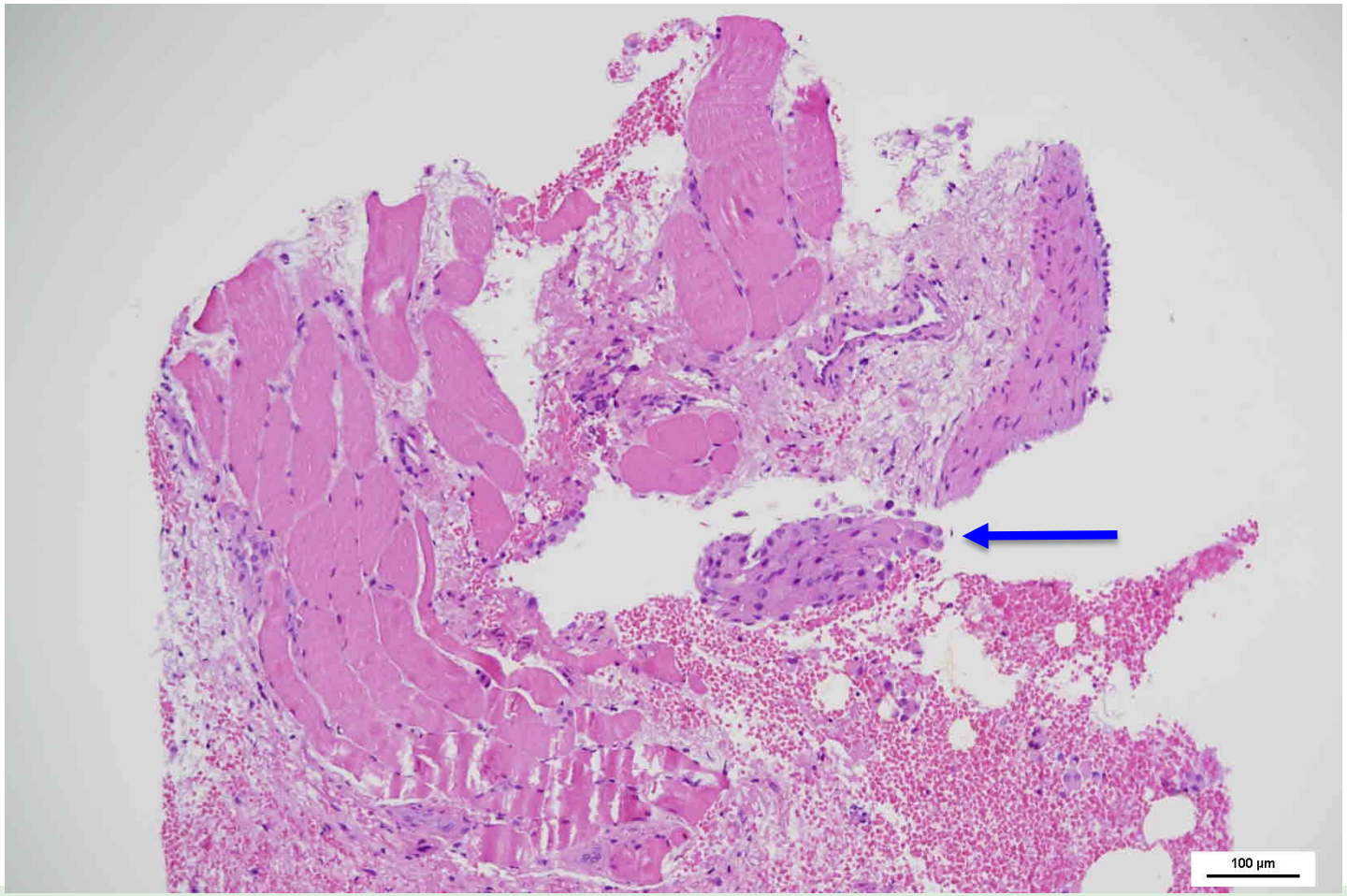

Onkozytäres (Hürthlezell) Karzinom

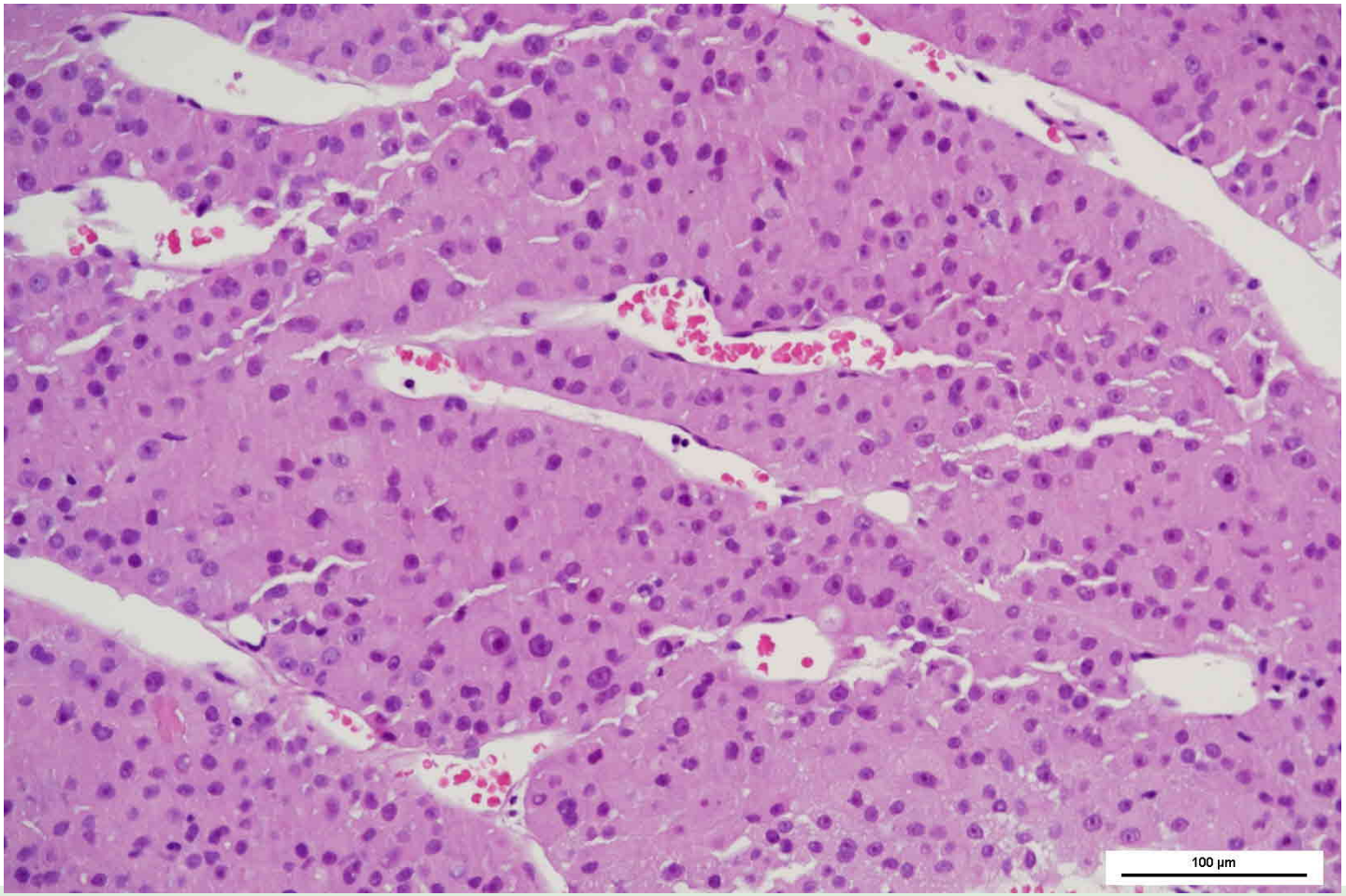

MR Hals

BARMHERZIGE BRÜDER
KRANKENHAUS
GRAZ-EGGENBERG

MR der Halsweichteile (transversal, sagittal, coronar, KM [10 ml MultiHance 0,5 M i. v., NaCl flush]):

Es zeigt sich ein ausgedehnter, mutmaßlich vom re. Schilddrüsenlappen ausgehender (auf den li. Schilddrüsenlappen übergreifender), inhomogener, teils zentral nekrotisch imponierender expansiver Prozess, welcher sich über sämtliche cervicale Kompartimente erstreckt. In der Sagittalebene reicht die Expansion von der vorderen Halsfaszie bis direkt an die Halswirbelsäule mit einer Ausdehnung von ca. 6,5 cm, in der Transversalebene beträgt der max. DM ca. 9 cm, die craniocaudale Ausdehnung beträgt max. 13 cm, hier erstreckt sich die Expansion von der cranialen Circumferenz des Truncus brachiocephalicus bis nach cranial in den re. Sublingualraum. Fehlende Abgrenzbarkeit der re. Glandula submandibularis. Imprimierung bzw. Verlagerung nach li. von Larynx und auch Trachea mit stellenweise fehlender Fettlamelle, eine Organinfiltration lässt sich jedoch nicht eindeutig darstellen. Deutliche Imprimierung des nach links-lateral verlagerten cervicalen Ösophagusabschnittes mit stellenweise ebenfalls fehlender angrenzender Fettlamelle. Die Expansion reicht bis an die li. A. carotis communis heran bei jedoch erhaltener Fettlamelle, die re. A. carotis communis zu dreiviertel von der Expansion umschieden mit fehlender Fettlamelle. Die Äste der re. A. carotis externa intraläsional verlaufend. Weiters zeigt sich eine Infiltration der dilatierten re. V. jugularis interna. Innerhalb der deutlich inhomogen kontrastmittelaufnehmenden Läsion zeigt sich ein regressiv veränderter, ca. 2,5 cm großer Strumaadenomknoten.
Multiple, bis 6 mm im QDM haltende Lnn. in sämtlichen cervicalen Levels, insbesonders re.

Die Befundkonstellation insgesamt dringend suspekt auf ein malignes Geschehen im Sinne eines anaplastischen Schilddrüsenkarzinoms.

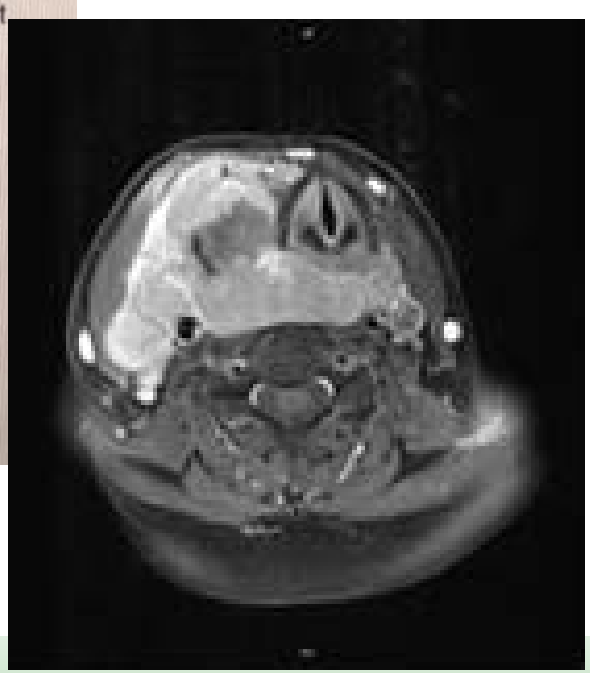

SCHILDDRÜSEN INSTITUT

MR Hals prätherapeutisch

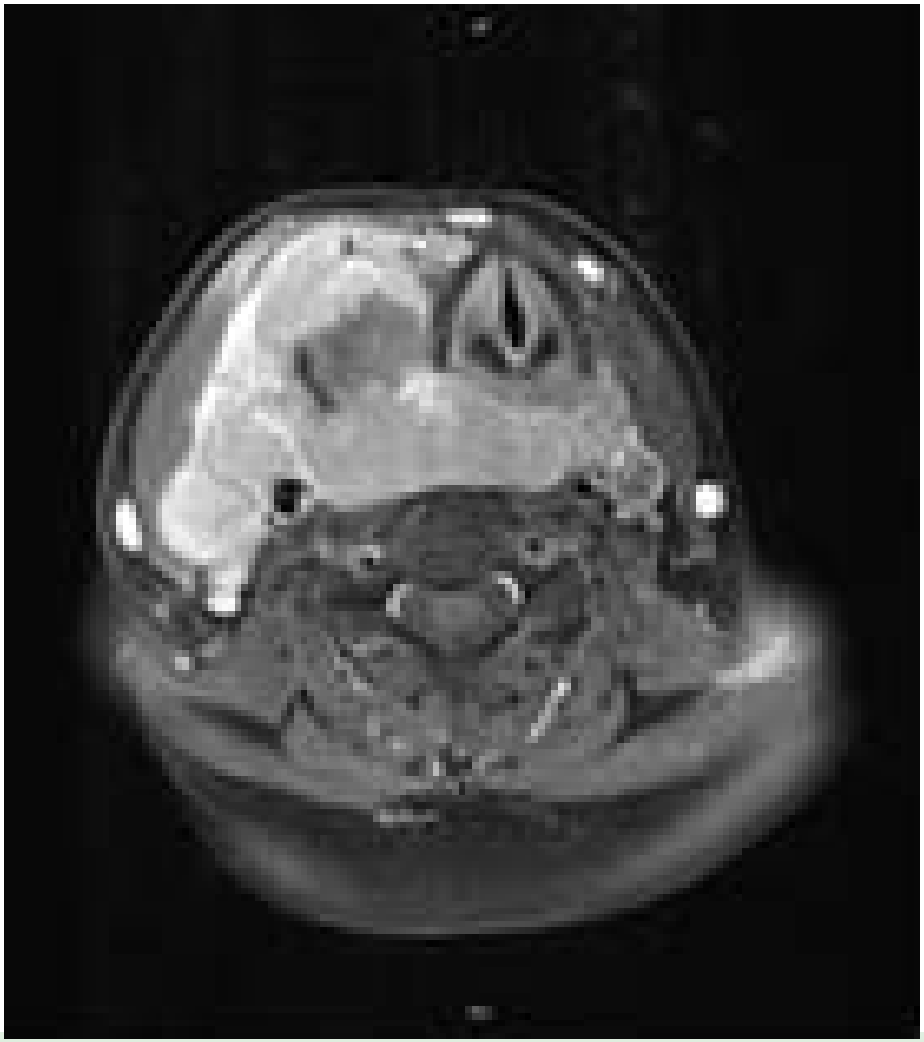

Beschluß Tumorboard

BARMHERZIGE BRÜDER
KRANKENHAUS
GRAZ-EGGENBERG

Wegen lokaler Inoperabilität

Vorstellung Strahlentherapie

SCHILDDRÜSEN INSTITUT

Pall. RTX

BARMHERZIGE BRÜDER
KRANKENHAUS
GRAZ-EGGENBERG

März bis Mai 2015

pall. RTX 50 Gy

(tgl. Einzeldosis 2 Gy)

SCHILDDRÜSEN INSTITUT

Tyrosinkinaseinhibitor

BARMHERZIGE BRÜDER
KRANKENHAUS
GRAZ-EGGENBERG

Juni/2015 Einleitung Therapie mit (initial 800 mg/d)

Sorafenib (Handelsname: NEXAVAR®,

SCHILDDRÜSEN INSTITUT

Tyrosinkinaseinhibitoren

BARMHERZIGE BRÜDER
KRANKENHAUS
GRAZ-EGGENBERG

Proteinkinaseninhibitoren

Binden an den EGF (epidermal growth factor) Rezeptor – „targeted therapy“

Kinasen sind an der Entstehung, am Überleben, an der Gefässneubildung und der Ausbreitung (Metastasierung) von Tumoren beteiligt.

Wirken zytostatisch, antiproliferativ, antitumoral und antiangiogenetisch

Tyrosinkinaseinhibitoren

BARMHERZIGE BRÜDER
KRANKENHAUS
GRAZ-EGGENBERG

Evidence – based recommendations

with expert consenus

Expert Rev Anticancer Ther. 2012 Sep;12(9):1137-47. doi: 10.1586/era.12.96.

Regional approaches to the management of patients with advanced, radioactive iodine-refractory differentiated thyroid carcinoma.

Brose MS[1], Smit J, Capdevila J, Elisei R, Nutting C, Pitoia F, Robinson B, Schlumberger M, Shong YK, Takami H.

SCHILDDRÜSEN INSTITUT

Tyrosinkinaseinhibitoren

BARMHERZIGE BRÜDER
KRANKENHAUS
GRAZ-EGGENBERG

„Expert consens“:

Indikation bei differenzierten radiojodrefraktären, metastasierten, rasch progredienten, symptomatischen und lokal fortgeschrittenen Schilddrüsenkarzinomen unter unzureichender Therapie (Operation, externer Radiatio,…)

Thyroid. 2016 Jan;26(1):1-133. doi: 10.1089/thy.2015.0020

2015 American Thyroid Association Management Guidelines for Adult Patients with Thyroid Nodules and Differentiated Thyroid Cancer: The American Thyroid Association Guidelines Task Force on Thyroid Nodules and Differentiated Thyroid Cancer.

Haugen BR[1], Alexander EK[2], Bible KC[3], Doherty GM[4], Mandel SJ[5], Nikiforov YE[6], Pacini F[7], Randolph GW[8], Sawka AM[9], Schlumberger M[10], Schuff KG[11], Sherman SI[12], Sosa JA[13], Steward DL[14], Tuttle RM[15], Wartofsky L[16].

SCHILDDRÜSEN INSTITUT

Tyrosinkinaseinhibitoren

BARMHERZIGE BRÜDER KRANKENHAUS GRAZ-EGGENBERG

TABLE 16. FACTORS TO REVIEW WHEN CONSIDERING KINASE INHIBITOR THERAPY[a]

Factors favoring kinase inhibitor therapy	*Factors discouraging kinase inhibitor therapy*
Imminently threatening disease progression expected to require intervention and/or to produce morbidity or mortality in <6 months (e.g., pulmonary lesions or lymphadenopathy likely to rapidly invade airways, produce dyspnea, or cause bronchial obstruction). Symptomatic disease (e.g., exertional dyspnea, painful unresectable adenopathy), not adequately addressable using directed therapy. Diffuse disease progression as opposed to focal progression (e.g., in multiple lung metastases, as opposed to a few growing lesions)	Comorbidity including • Active or recent intestinal disease (e.g., diverticulitis, inflammatory bowel disease, recent bowel resection) • Liver disease • Recent bleeding (e.g., ulcer/GI bleed) or coagulopathy • Recent cardiovascular event(s) (e.g., CVA, MI) • Recent tracheal radiation therapy (this is associated with increased risks of aerodigestive fistula with kinase inhibitor therapy) • Cachexia/low weight/poor nutrition • Poorly controlled hypertension • Prolonged QTc interval/history of significant arrhythmia (includes ventricular and bradyarrhythmias) • Untreated brain metastases (controversial) • Recent suicidal ideation (suicide has been reported in depressed patients receiving TKIs) Life expectancy based upon other comorbidities estimated to be too brief to justify systemic therapy

Thyroid. 2016 Jan 26;[illegible]:1-133. doi: 10.1089/thy.2015.0020.

2015 American Thyroid Association Management Guidelines for Adult Patients with Thyroid Nodules and Differentiated Thyroid Cancer: The American Thyroid Association Guidelines Task Force on Thyroid Nodules and Differentiated Thyroid Cancer.

Haugen BR[1], Alexander EK[2], Bible KC[3], Doherty GM[4], Mandel SJ[5], Nikiforov YE[6], Pacini F[7], Randolph GW[8], Sawka AM[9], Schlumberger M[10], Schuff KG[11], Sherman SI[12], Sosa JA[13], Steward DL[14], Tuttle RM[15], Wartofsky L[16].

SCHILDDRÜSEN INSTITUT

Tyrosinkinaseinhibitoren

BARMHERZIGE BRÜDER
KRANKENHAUS
GRAZ-EGGENBERG

Beim radiojodrefraktären differenzierten Schilddrüsenkarzinom

Sorafenib (Handelsname Nexavar) 800 mg/Tag

Lenvatinib (Handelsname Lenvima) 24 mg/Tag

Verlängertes progressionsfreies Überleben (5 Monate), allerdings keine Verbesserung Gesamtüberleben

RECIST (response evaluation criteria in solid tumours): 65 %

SCHILDDRÜSEN INSTITUT

Nebenwirkungen TKI

BARMHERZIGE BRÜDER
KRANKENHAUS
GRAZ-EGGENBERG

Diarrhoe, Übelkeit, Gewichtsverlust, Fatigue, Hypertonus, Hepatotoxizität, Elektrolytstörungen, EKG-Veränderungen, Hautveränderungen (Hand- Fuß -Syndrom),

Geschmacksstörungen aber auch Thrombose, Blutungen, Herzversagen, Fistelbildung GIT-Trakt, intestinale Perforation

SCHILDDRÜSEN INSTITUT

Nebenwirkungen TKI

BARMHERZIGE BRÜDER KRANKENHAUS GRAZ-EGGENBERG

Common Terminology Criteria for Adverse Events (CTCAE)

Grad 0: keine Nebenwirkungen

Grad 1: geringe/leichte Nebenwirkungen

Sie klingen spontan und ohne spezielle therapeutischen Gegenmaßnahmen ab. Die vorgesehene onkologische Therapie kann ohne Unterbrechung fortgesetzt werden.

Grad 2: mäßige/deutliche Nebenwirkungen

Sie sind in der Regel ambulant und mit einfachen Medikamenten zu behandeln und verursachen keine wesentliche Verzögerung bzw. Modifikation (< 10%) oder nur eine kurze Unterbrechung der onkologischen Therapie.

Grad 3: starke/ausgeprägte Nebenwirkungen

Sie erfordern die Einleitung von intensiven medikamentösen und supportiven Maßnahmen (stationäre Behandlung) und führen zur Unterbrechung (> 7 Tage) und/oder Dosismodifikation (> 10%) der vorgesehenen Therapie.

Grad 4: lebensbedrohliche Nebenwirkungen

Umgehende intensivmedizinische Maßnahmen mit Hospitalisierung. Sie erzwingen den sofortigen oder langfristigen Abbruch der vorgesehenen onkologischen Therapie.

Grad 5: Nebenwirkungen mit Todesfolge

Alle therapieabhängigen Nebenwirkungen d

nach Dornhoff, W. Interdisziplinäre Empfehlungen zur Therap

Kriterium	Grad 0	Grad 1 mild	Grad 2 moderat	Grad 3 schwerwiegend	Grad 4 lebensbedrohend	Grad 5 Tod
Neutrophile	>1,0 · 10^9/dm³	(1,5…<2,0) · 10^9/dm³	(1,0…<1,5) · 10^9/dm³	(0,5…<1,0) · 10^9/dm³	<0,5 · 10^9/dm³	–
Thrombozyten	≥100.000/µl	(75.000…99.999)/µl	(50.000…74.999)/µl	(25.000…49.999)/µl	<25.000/µl	–
Übelkeit	keine Übelkeit	etwas, Nahrungsaufnahme nicht eingeschränkt	mäßig, Nahrungsaufnahme eingeschränkt	stark, keine Nahrungsaufnahme	–	–
Erbrechen	kein Erbrechen	1-2x/d	3-5x/d	≥6 x/d	lebensbedrohlich	–
Durchfall	kein Durchfall	(2…3)x/d	(3…6)x/d oder mäßige Krämpfe	(7…9)x/d oder schwere Krämpfe, Inkontinenz	>8x/d oder blutig	–
Stomatitis	keine Stomatitis	Erythema, schmerzlose Erosionen	Ulcera, feste Nahrung möglich	Ulcera, flüssige Nahrung	keine Nahrungsaufnahme möglich	–
Haarausfall	kein Haarausfall	milder Haarausfall	ausgeprägter Haarausfall	–	–	–

SCHILDDRÜSEN INSTITUT

Staging Jänner 2016

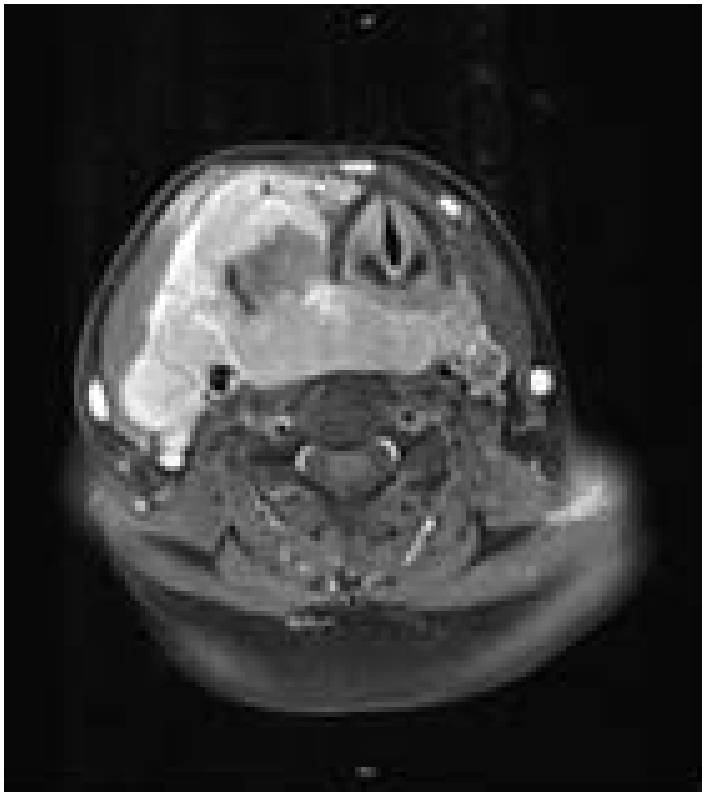

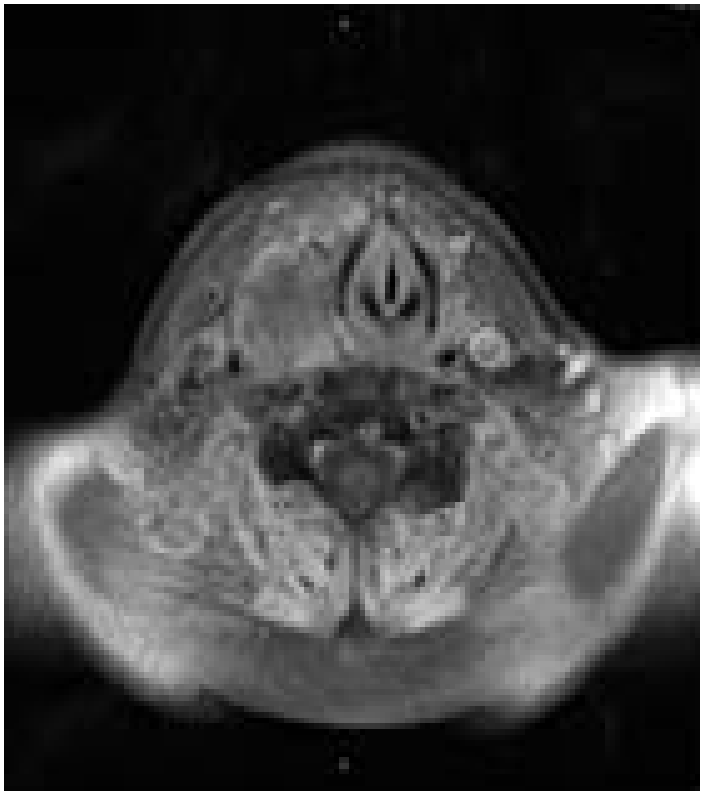

MR prä- und posttherapeutisch

April 2016

BARMHERZIGE BRÜDER
KRANKENHAUS
GRAZ-EGGENBERG

Vorstellung AKH Wien

Thyreoidektomie mit zentraler Halsdissektion und diagnostischer lateraler Halssdisssektion rechts (15.4.2016)

SCHILDDRÜSEN INSTITUT

Postoperative Histologie

BARMHERZIGE BRÜDER
KRANKENHAUS
GRAZ-EGGENBERG

Anaplastisches Schilddrüsenkarzinom

mit Ausbreitung in das perithyreoidale Weichgewebe mit ausgedehnten Nekrosen und kleinen differenzierten Tumorarealen

pT4b N0 (0/3)

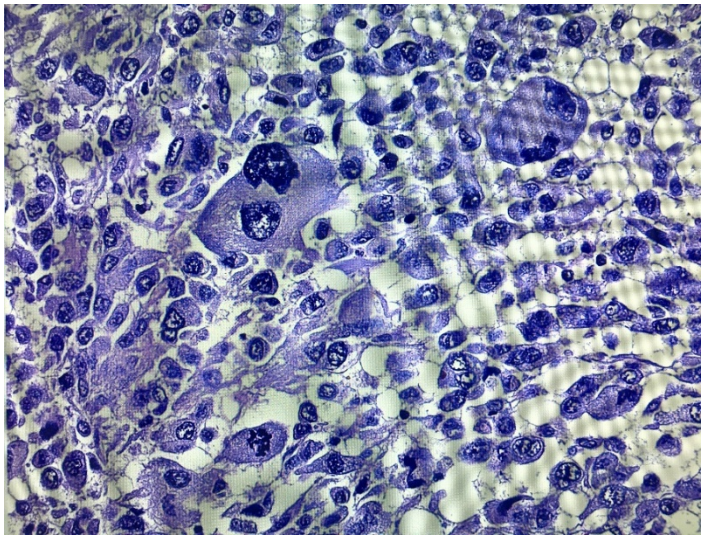

Freundliche Überlassung, Univ. Prof. Dr. P. Mazal, AKH Wien

SCHILDDRÜSEN INSTITUT

Postoperatives Management

BARMHERZIGE BRÜDER
KRANKENHAUS
GRAZ-EGGENBERG

Observanz

SCHILDDRÜSEN
INSTITUT

August 2016

BARMHERZIGE BRÜDER
KRANKENHAUS
GRAZ-EGGENBERG

Auftreten von ausgeprägten Hautveränderungen (Rötung und Wulstbildung)

im Bereich der Operationsnarbe

SCHILDDRÜSEN INSTITUT

August 2016

BARMHERZIGE BRÜDER
KRANKENHAUS
GRAZ-EGGENBERG

Diagnose: Lokalrezidiv

SPECTRUM ONKOLOGIE

EXACT-Studie – Von den Möglichkeiten zu den Ergebnissen

AutorIn: Gerhard Kahlhammer • Personalisierte Medizin • SO 05|2017 • 04.10.2017

SCHILDDRÜSEN INSTITUT

EXACT Studie

BARMHERZIGE BRÜDER
KRANKENHAUS
GRAZ-EGGENBERG

prüft ob sich molekulare Analysen eines Tumors in eine Therapie umsetzen lassen, wenn konventionelle Therapien ausgeschöpft sind

Verwendet werden zugelassene Medikamente mit anderen Indikationen

= zielgerichtete Therapie (**personalisierte Medizin**)

Cetuximab (Erbitux): monoklonaler Antikörper vom Typ IgG1 gegen Epidermalen Wachstumsfaktor-Rezeptor (EGFR)

(Behandlung Kolorektalkarzinom, PE-Karzinom Kopf-Hals)

Irinotecan: Zytostatikum der Gruppe Topoisomerasehemmer (Magen-,Zervix-, Bronchial-, Pankreaskarzinom).

September 2016

BARMHERZIGE BRÜDER
KRANKENHAUS
GRAZ-EGGENBERG

Therapie: Einleitung einer Therapie mit

Cetuximab (Erbitux)/Irinotecan

(EXACT-Studie)

4 Zyklen (4 Wochen)

Größenprogredienz und Exulzeration unter Therapie
(radikale Tumorentfernung und Lappenplastik non poss.)

SPECTRUM ONKOLOGIE

EXACT-Studie – Von den Möglichkeiten zu den Ergebnissen
Autorin: Gerhard Kahlhammer - Pressrelevante Medizin - 50 05/2017 - 04.10.2017

SCHILDDRÜSEN INSTITUT

November 2016

BARMHERZIGE BRÜDER
KRANKENHAUS
GRAZ-EGGENBERG

Danach Beginn Tyrosinkinaseinhibitor

Lenvima® (Lenvatinib)

Eisai Pharma

SCHILDDRÜSEN INSTITUT

2017

BARMHERZIGE BRÜDER
KRANKENHAUS
GRAZ-EGGENBERG

Laut Angehörige und betreuendem Hausarzt in weiterer Folge deutlicher Rückgang des inzwischen großflächig exulzerierten Lokaltumors

Leider auch Auftreten Trachealfistel (NW TKI DD Tumorausbreitung)

Zunehmende Atemproblematik

noch vor geplanter Anlage eines Tracheostomas ist die Patientin im Feber 2017 verstorben

Therapie anaplastisches Karzinom

BARMHERZIGE BRÜDER
KRANKENHAUS
GRAZ-EGGENBERG

„multimodaler approach“

(Operation, externe Radiatio, systemische Therapie)

Chemotherapeutika : Doxorubicin,Cisplatin,
Taxane (Paclitaxel, Docetaxel)

SCHILDDRÜSEN INSTITUT

(T)KI bei anaplastischem Karzinom ?

BARMHERZIGE BRÜDER KRANKENHAUS GRAZ-EGGENBERG

Int J Surg Case Rep. 2016; 25: 174–178. PMCID: PMC4933033
Published online 2016 Jun 16. doi: 10.1016/j.ijscr.2016.06.013

Individualized multimodal treatment strategy for anaplastic thyroid carcinoma—Case report of long-term remission and review of literature

S. Eckhardt,[a,*] S. Hoffmann,[a] A.I. Damanakis,[a] P. Di Fazio,[a] A. Pfestroff,[b] M. Luster,[b] A. Wunderlich,[a] and D.K. Bartsch[a]

Curr Opin Oncol. 2013 Jan;25(1):44-9. doi: 10.1097/CCO.0b013e32835a448c.

New targeted therapies and other advances in the management of anaplastic thyroid cancer.

Deshpande HA[1], Roman S, Sosa JA.

Front Oncol. 2017; 7: 25. PMCID: PMC5331066
Published online 2017 Mar 1. doi: 10.3389/fonc.2017.00025

Lenvatinib for Anaplastic Thyroid Cancer

Makoto Tahara,[1,*] Naomi Kiyota,[2] Tomoko Yamazaki,[1] Naoko Chayahara,[2] Kenji Nakano,[3] Lina Inagaki,[3] Kazuhisa Toda,[4] Tomohiro Enokida,[1] Hironobu Minami,[2] Yoshinori Imamura,[2] Tatsuya Sasaki,[5] Takuya Suzuki,[5] Katsuki Fujino,[5] Corina E. Dutcus,[6] and Shunji Takahashi[3]

Thyroid. 2016 Oct;26(10):1515-1516. Epub 2016 Sep 27.

Sustained Response to Vemurafenib in a BRAFV600E-Mutated Anaplastic Thyroid Carcinoma Patient.

Prager GW[1], Koperek O[2], Mayerhoefer ME[3], Muellauer L[3], Wrba F[3], Niederle B[4], Zielinski CC[1], Raderer M[1].

J Clin Endocrinol Metab. 2014 Apr;99(4):E572-81. doi: 10.1210/jc.2013-2321. Epub 2014 Jan 1.

CLM3, a multitarget tyrosine kinase inhibitor with antiangiogenic properties, is active against primary anaplastic thyroid cancer in vitro and in vivo.

Antonelli A[1], Bocci G, Fallahi P, La Motta C, Ferrari SM, Mancusi C, Fioravanti A, Di Desidero T, Sartini S, Corti A, Piaggi S, Materazzi G, Spinelli C, Fontanini G, Danesi R, Da Settimo F, Miccoli P.

SCHILDDRÜSEN INSTITUT

Conclusio

BARMHERZIGE BRÜDER
KRANKENHAUS
GRAZ-EGGENBERG

individualisierte Behandlung und Betreuung

„personalisierte Medizin“

(Tyrosin)kinaseinhibitoren

auch Therapieoption bei anaplastischem

Karzinom ?

SCHILDDRÜSEN INSTITUT

Danke für Ihre Aufmerksamkeit !

BARMHERZIGE BRÜDER
KRANKENHAUS
GRAZ-EGGENBERG

SCHILDDRÜSEN
INSTITUT