Radiofrequenz- und Laserablation

Harald Dobnig

Schilddrüsen|Endokrinologie|Osteoporose Institut Dobnig

Graz

Einleitung

- nodöse SD Erkankungen häufig (30-50%)
  - meist asymptomatisch, benigne
  - oft Kontrolluntersuchungen ausreichend
  - ATA/AACE empfehlen keine TSH-suppressive SDH Tx
- einige Knoten wachsen und bedürfen einer Therapie
  - Lobektomie oder Strumektomie bislang Therapie der Wahl

SD Operation: Risiken/Komplikationen/Nebenwirkungen

Allgemeinnarkose

Nachblutung

Narbenbildung

Stimmveränderung

Krankenstand nach KH Entlassung

Hypothyreose

Hypoparathyreoidismus

Image-guided minimal invasive Behandlungsmöglichkeiten von SD Knoten

Alkoholablation

Radiofrequenzablation

Laserablation

Mikrowellenablation

Ultraschallablation

Prospektive randomisierte Vergleichsstudie - RFA und unbehandelte Kontrollgruppe

Einschlusskriterien:

- solide oder prädominant solide Knoten (>4 ml) mit Drucksymptomatik
- 18/40 hatten AA

	RFA	Kontrollen (unbehandelt)
n	20	20
Sex (males/females)	4/16	5/15
Age in years, mean ± SEM (range)	58.3 ± 4.3 (31–86)	62.1 ± 3.1 (36–85)
TN volume (ml)		
Mean ± SEM	13.3 ± 1.8	11.2 ± 1.5
Median	12.35	7.7
Range	4–27.9	3.6–25.8
Patients with nontoxic TNs (n)	10	12
Patients with toxic TNs (n)	10	8
SYS score (range)	3.4 ± 0.3 (1–5)	3.0 ± 0.3 (1–5)

SYS=symptom score (Summe v. Einzelsymptomen: Druckgefühl, Schluckbeschwerden, kosmetisch störend; 0=abwesend, 1=mäßig, 2=schwere Beeinträchtigung; max 6 Punkte)

Faggiano A. et al. J Clin Endocrinol Metab 2012;97:4439-45

RFA Ergebnisse einzelner Gruppen

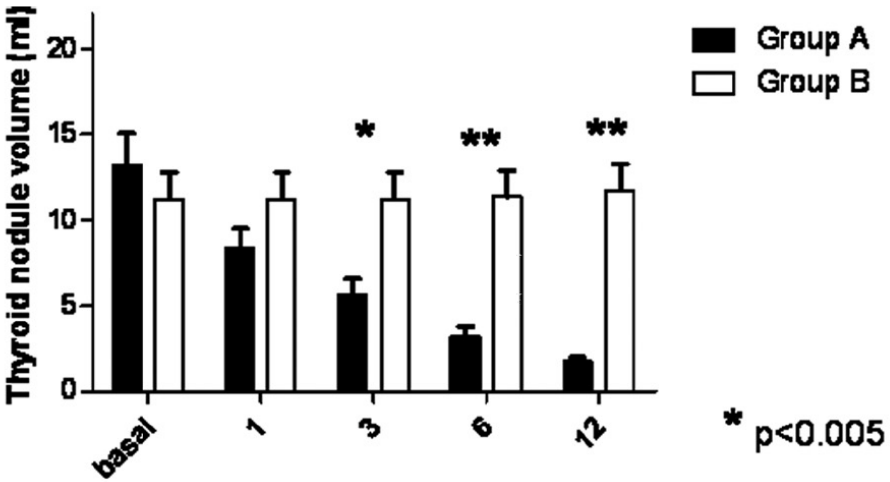

Volumsreduktion

1 Mon: -36 ±3%
3 Mon: -57 ±3%
6 Mon: -76 ±3%
12 Mon: -85 ±2%

„RFA was safe and well tolerated in all patients“

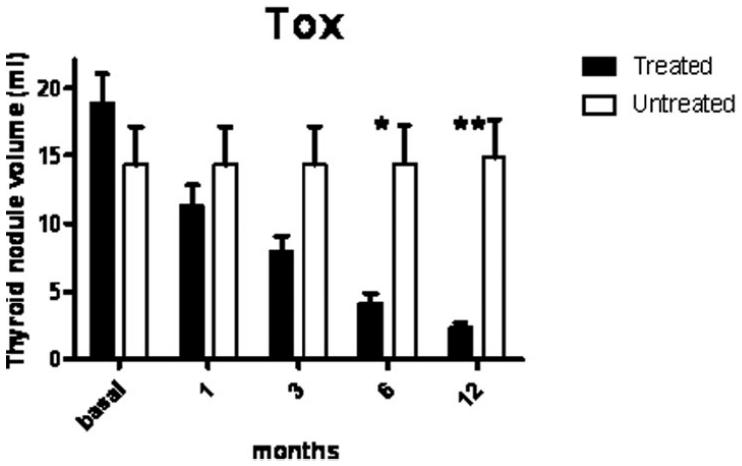

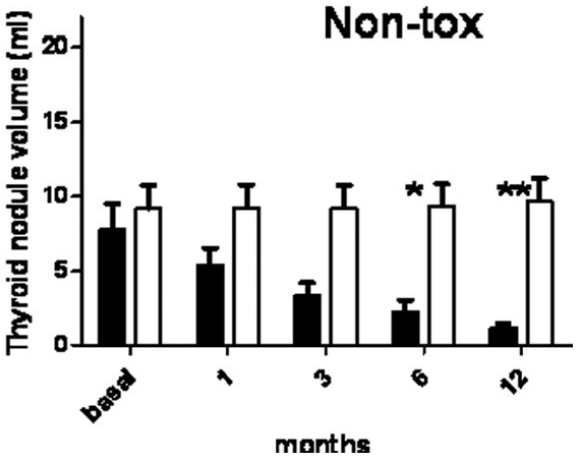

Faggiano A. et al. J Clin Endocrinol Metab 2012;97:4439-45

RFA Ergebnisse individueller Patienten

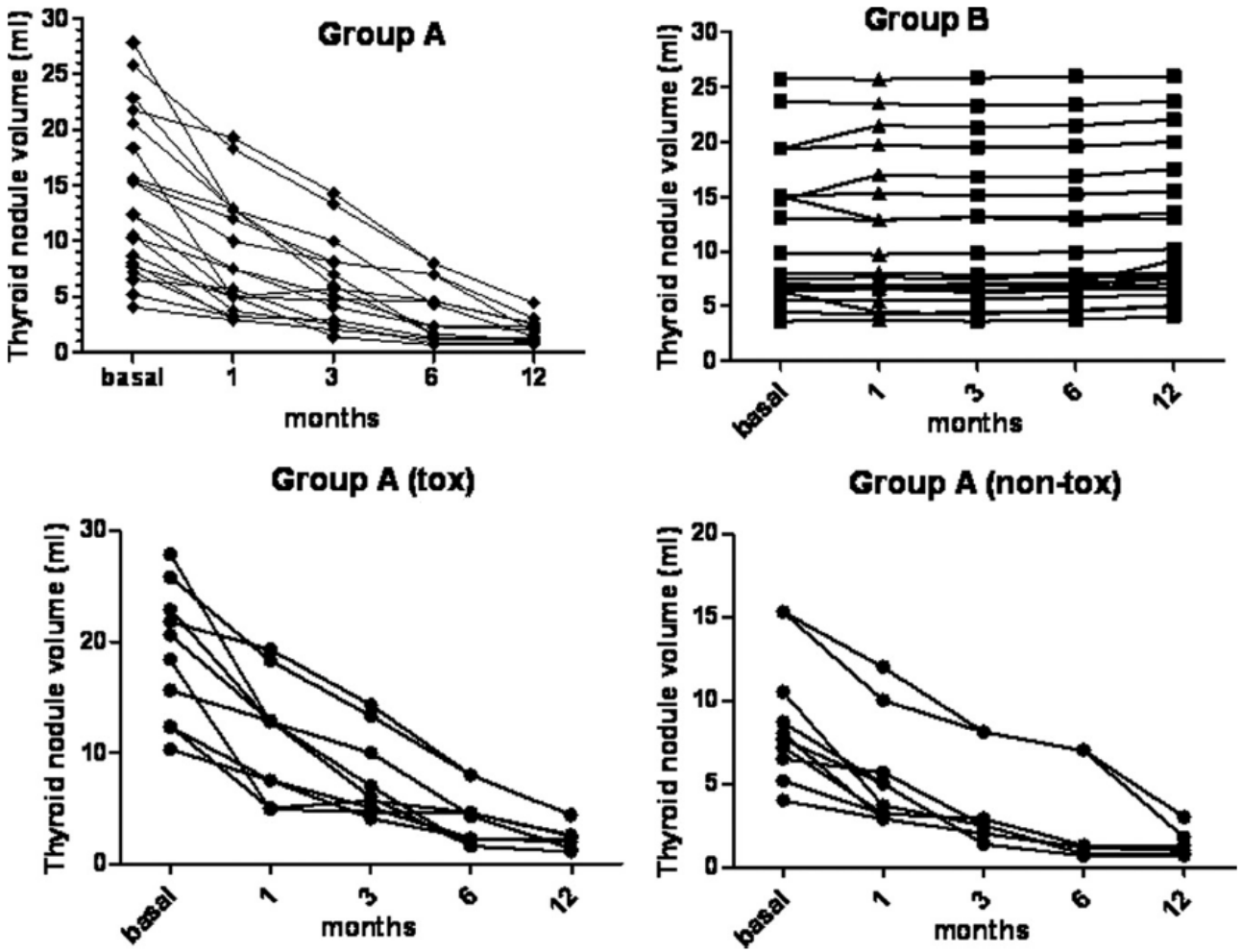

Faggiano A. et al. J Clin Endocrinol Metab 2012;97:4439-45

Mister „RFA“ – Prof. Jung Hwan Baek
ASAN Medical Center – Seoul/South Korea

Prinzip der Radiofrequenzablation

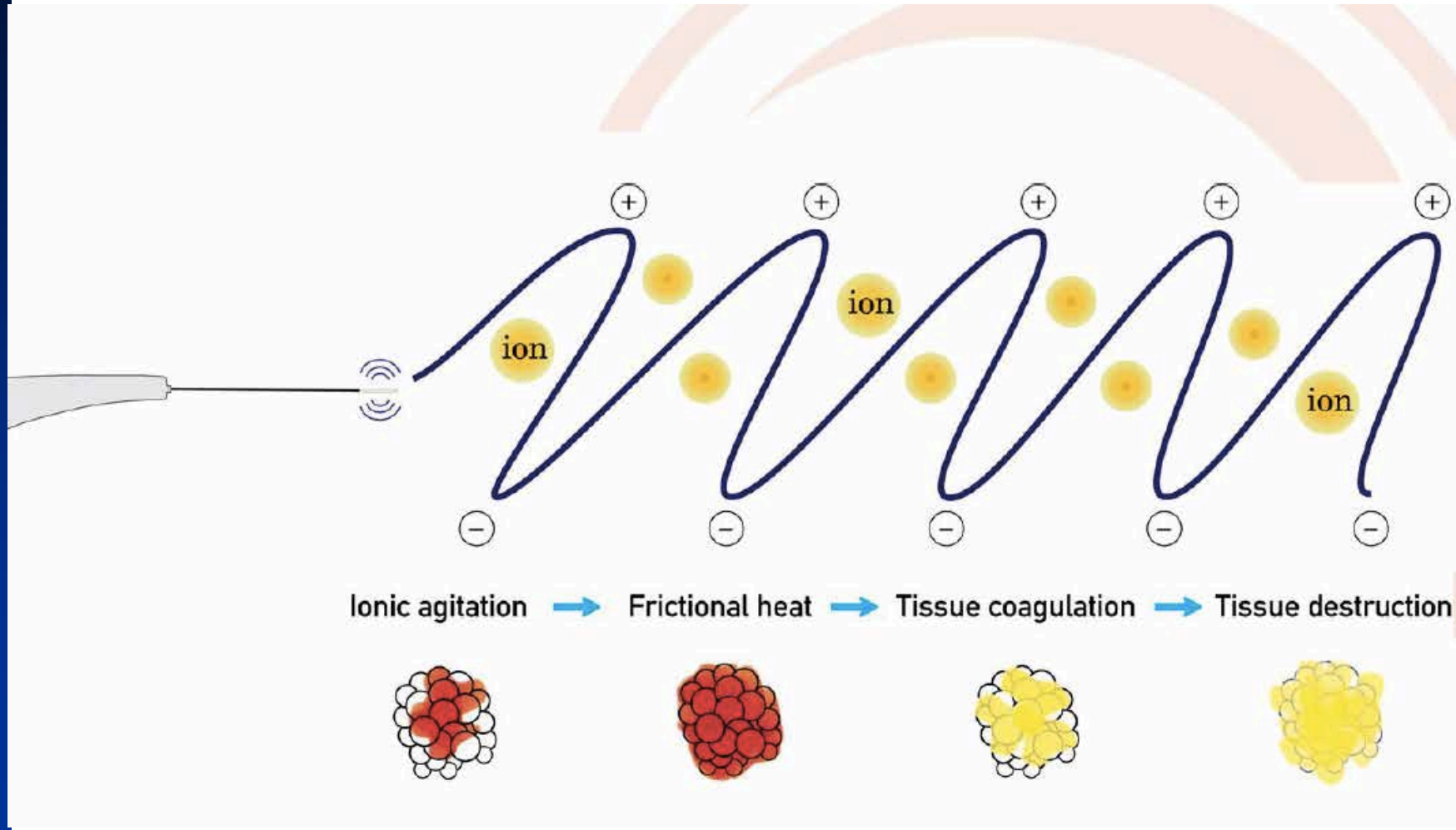

Reaktion des Gewebes auf Hitze

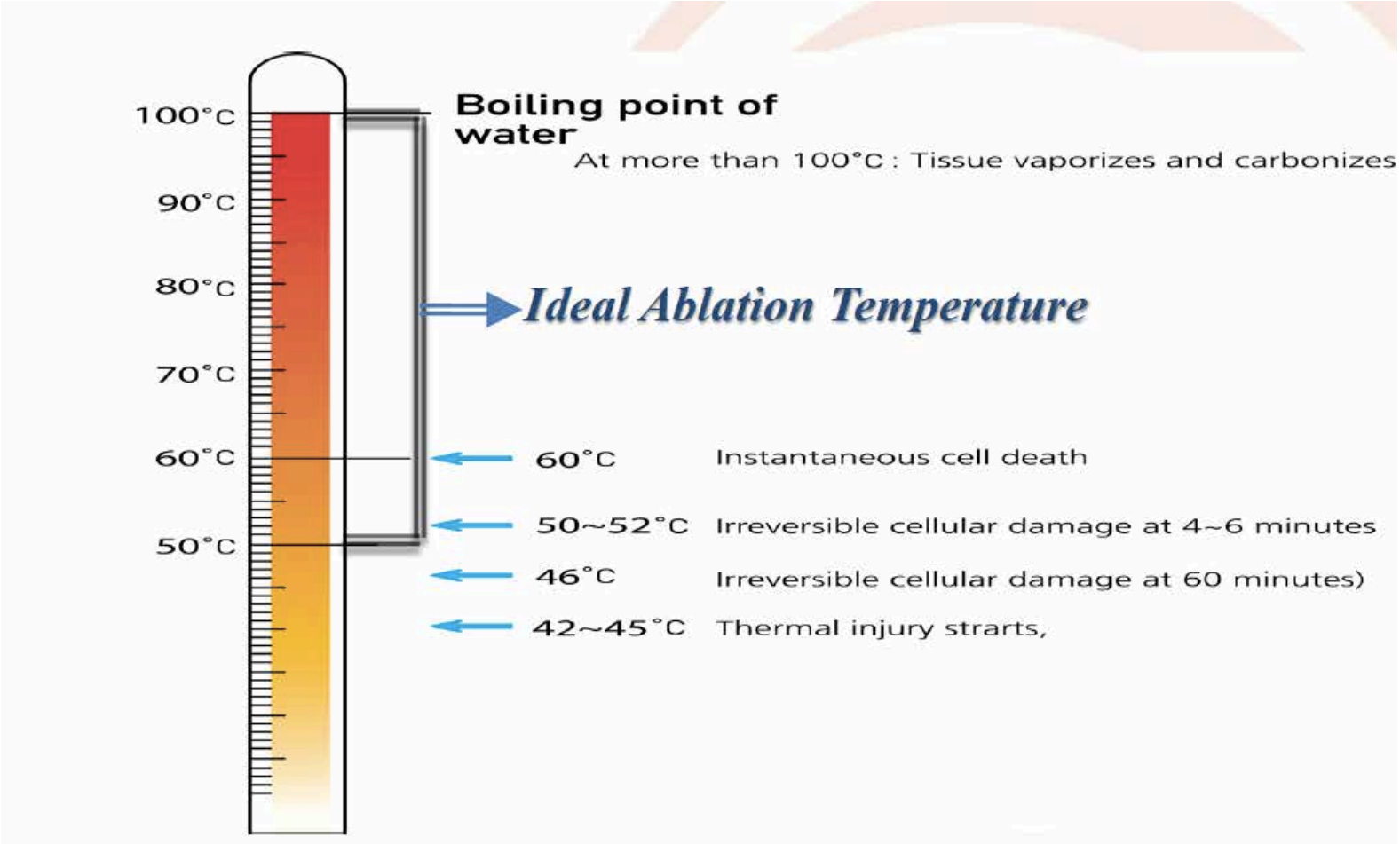

„Moving shot“ Technik – warum?

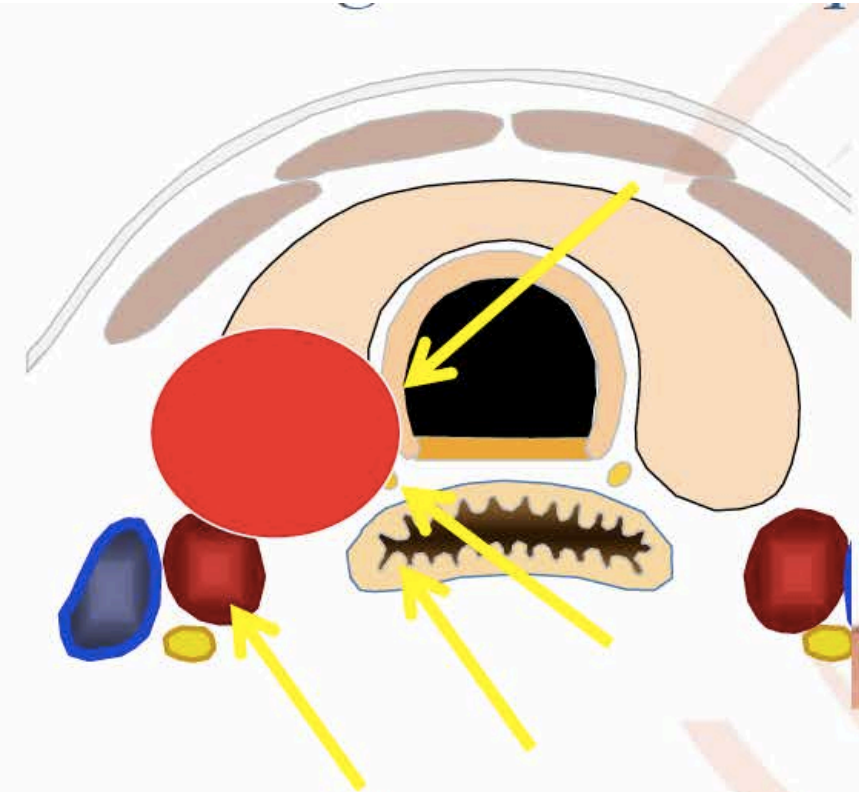

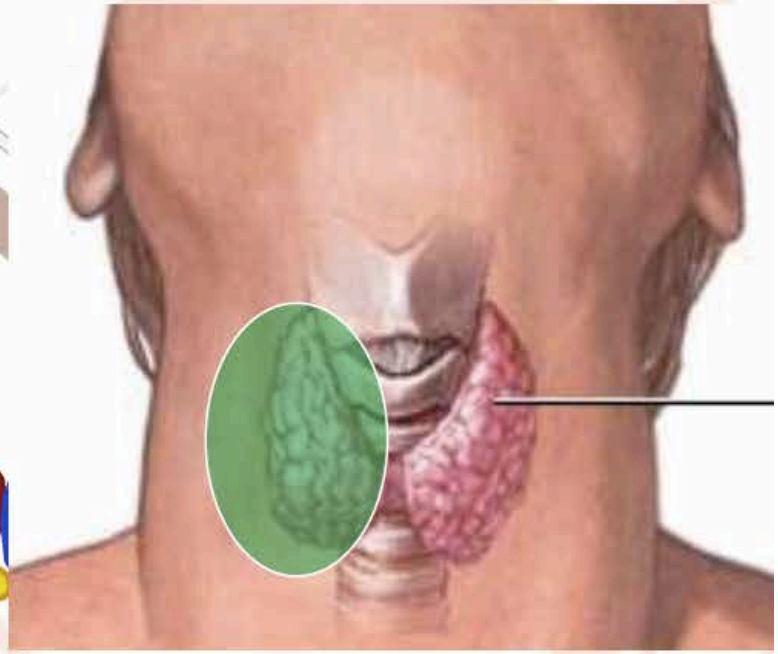

Jeong et al. Eur Radiol 2008;18:1244-1250
Sung et al. AJR. 2008; 191:1730–1733
Baek et al. World J Surg. 2009;33(9):1971-7
Baek et al. AJR. 2010;194(4):1137-42

„Moving shot“ Technik – warum?

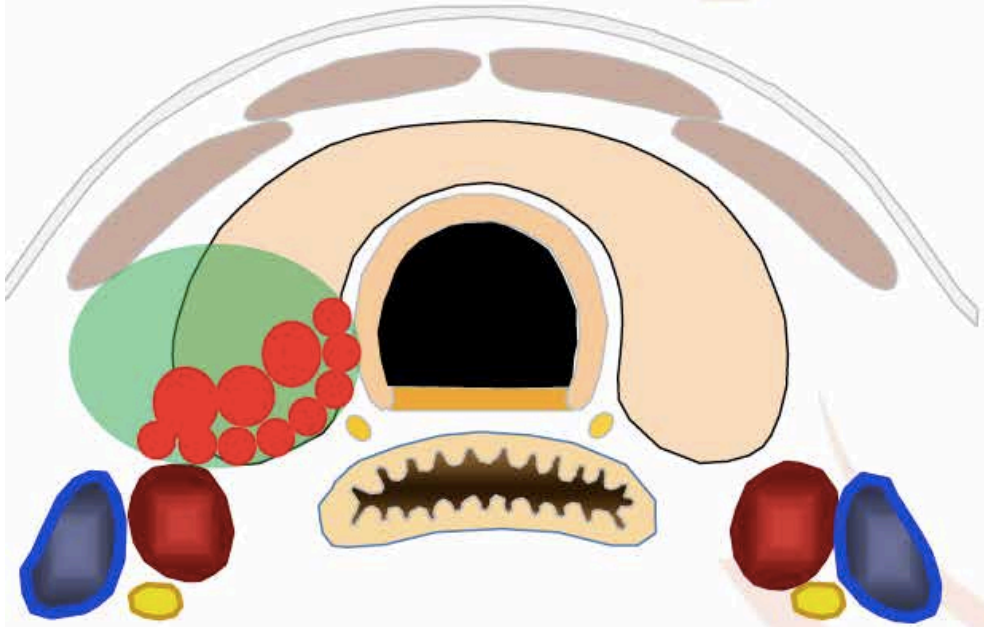

Small in peripheral danger areas
Large in central safe areas
Unit-by-unit

Jeong et al. Eur Radiol 2008;18:1244-1250
Sung et al. AJR. 2008; 191:1730–1733
Baek et al. World J Surg. 2009;33(9):1971-7
Baek et al. AJR. 2010;194(4):1137-42

Radiofrequenzablation - Durchführung

benigne Zytologie des Knotens

ambulanter Eingriff

30 bis 60 Min Dauer

Lokalanästhesie

keine systemischen Medika

US-gezielt

trans-isthmischer Zugang

„Moving Shot Technik“

30-60 Min Nachbeobachtung

Set-up

Set-up

Radiofrequenzgenerator und Nadel

18 G Durchmesser
7-10 cm Länge
„active tip“ Länge 10 mm (5-15 mm)
20-60 Watt elektr. Leistung
Wasserkühlung, Pumpe

Generator: ca. 25.000 €
Nadel: ca. 900 €

Position von Arzt und Patient

Zugangsmöglichkeiten

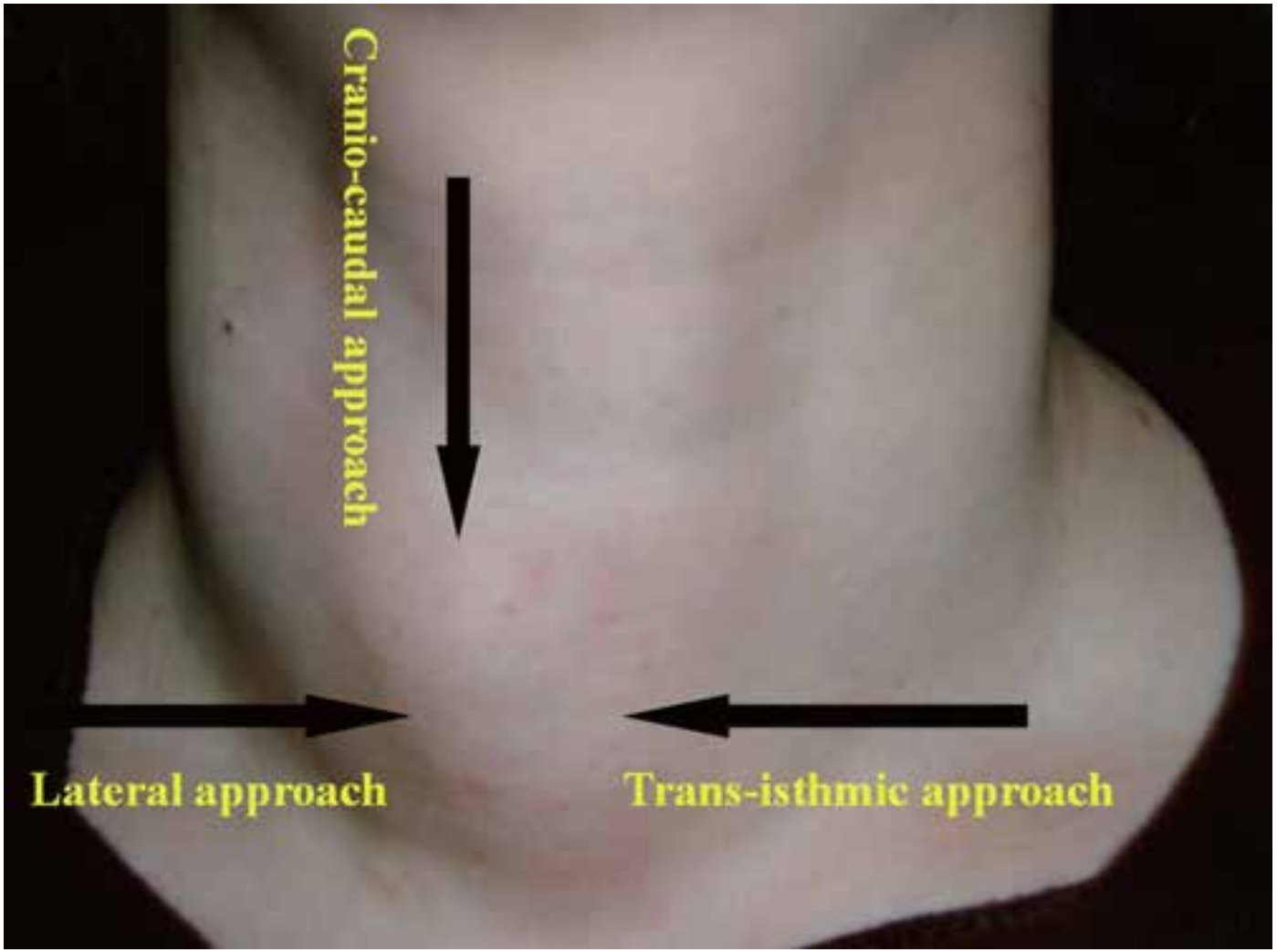

Systematische Behandlung der einzelnen Knotenebenen

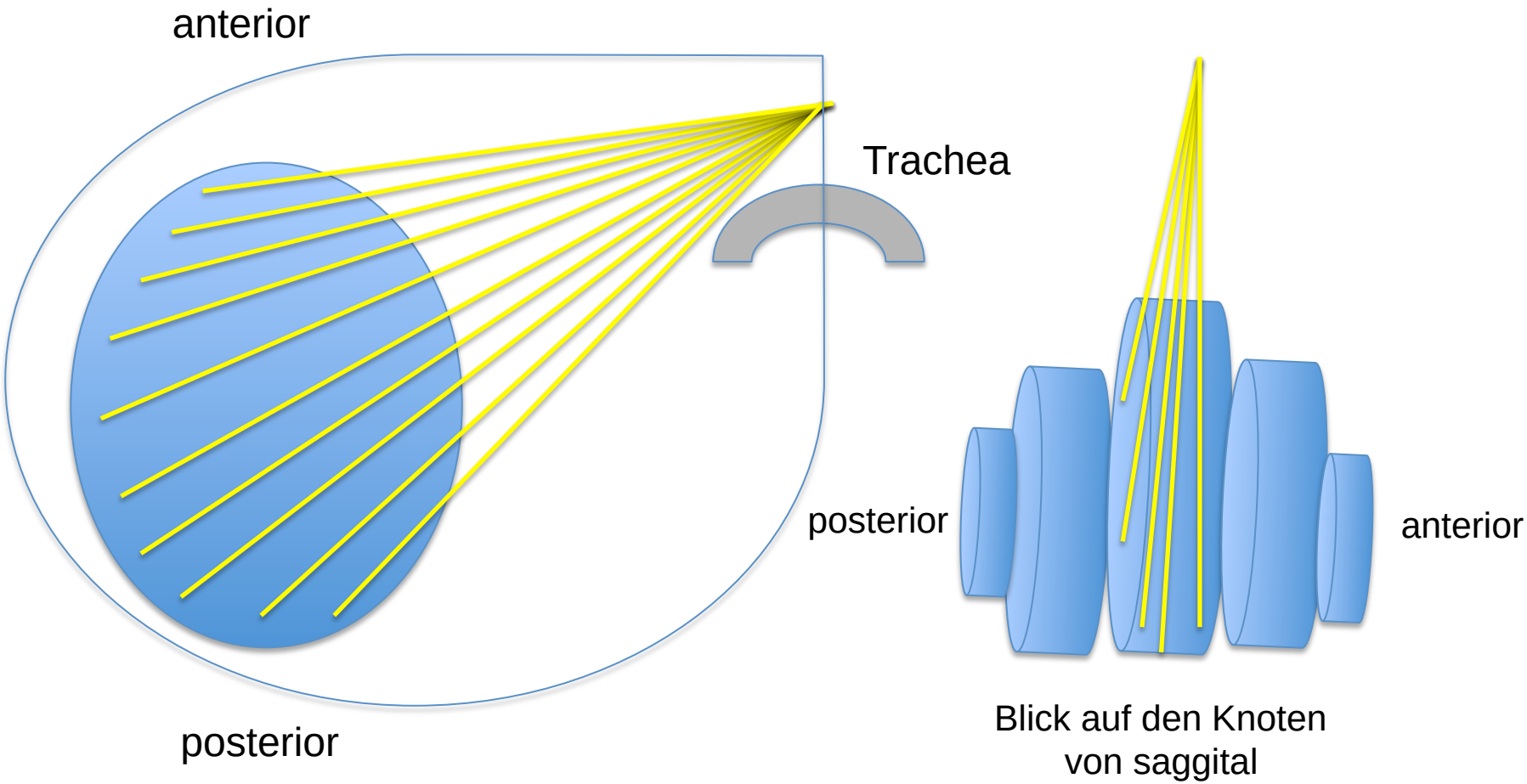

Morphologische Langzeitveränderung nach RFA im Längs- und Querschnitt

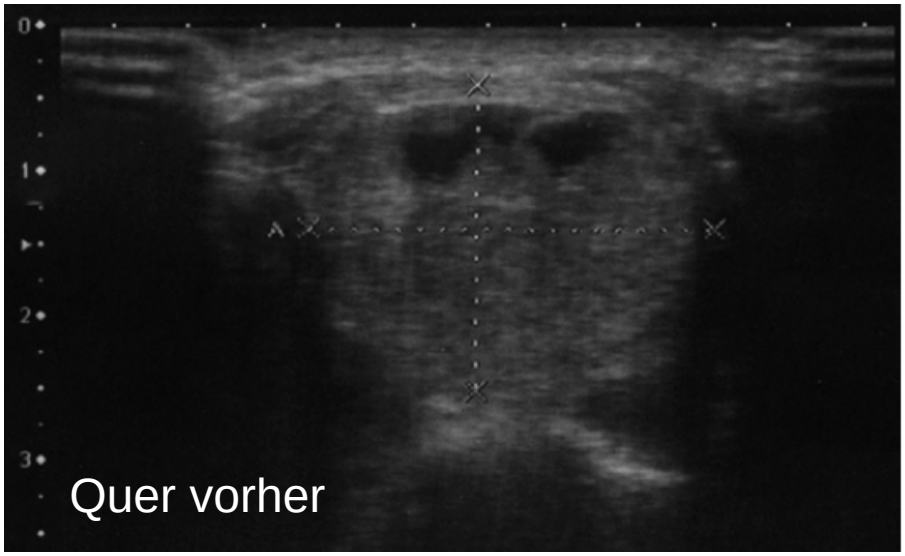

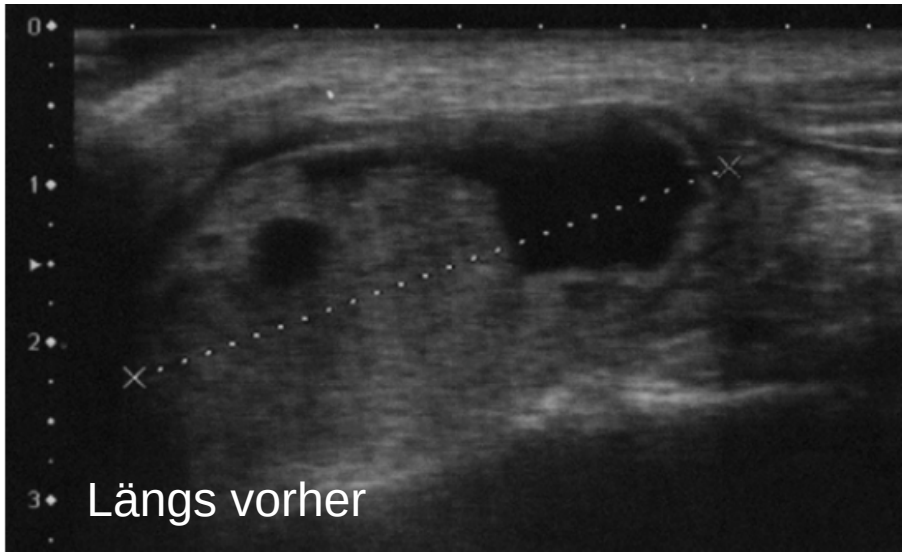

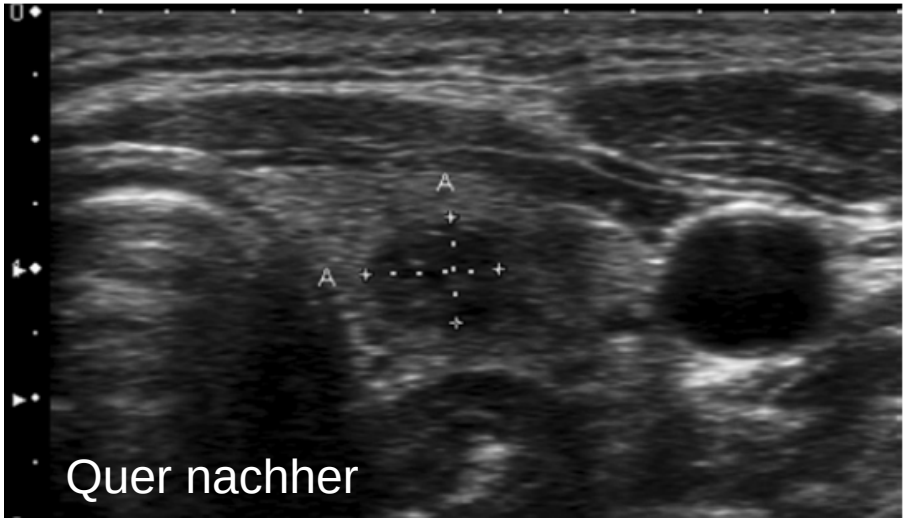

Morphologische Knotenveränderungen nach erfolgreicher RFA

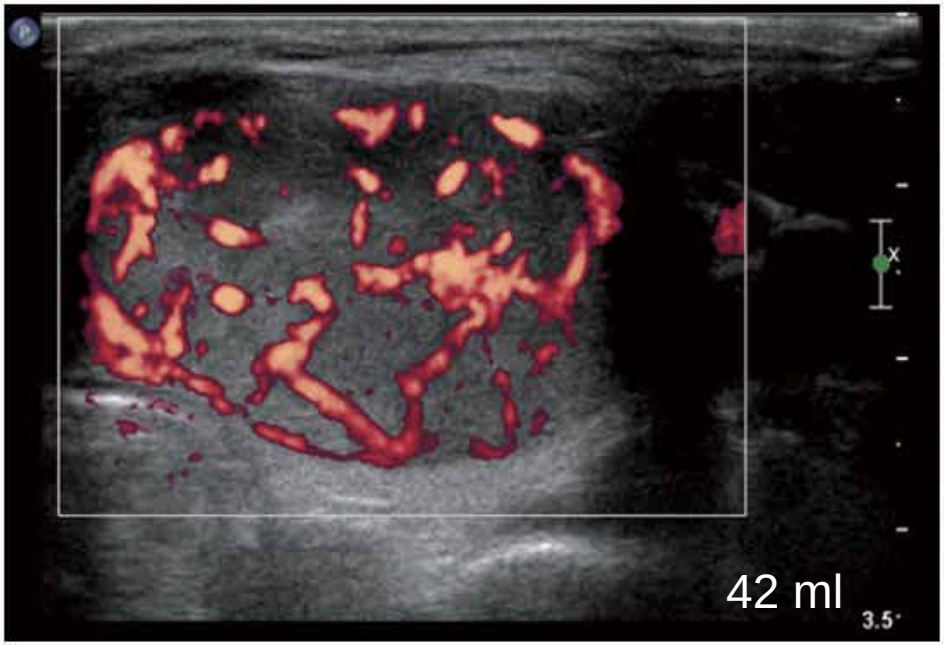

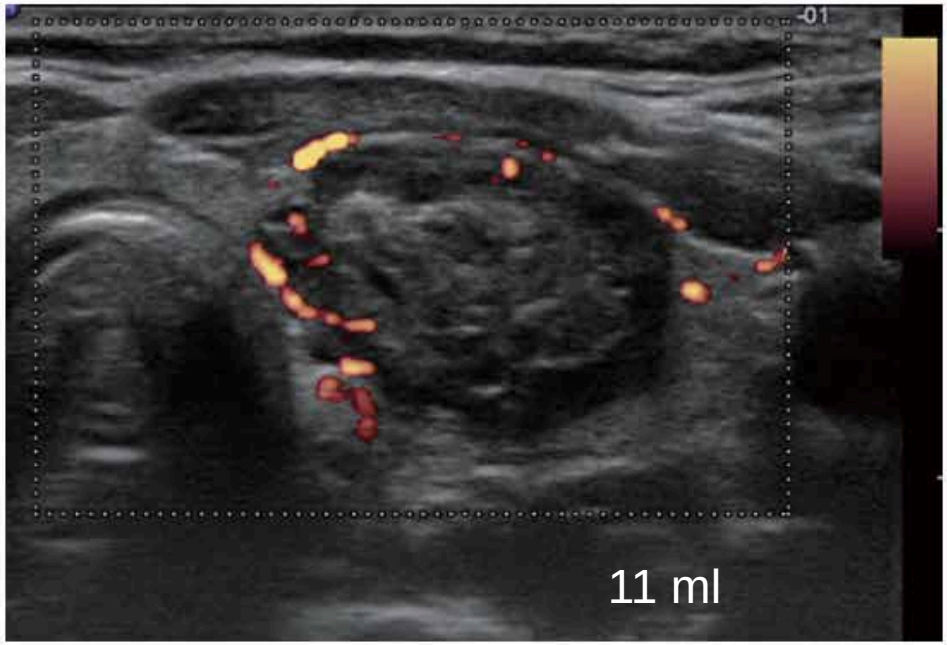

Patientencharakteristika und Behandlungsergebnisse nach RFA

	Kim et al., 2006 (29)	Jeong et al., 2008 (2)	Deandrea et al., 2008 (26)	Spiezia et al., 2009 (28)	Baek et al., 2009 (25)	Baek et al., 2010 (24)	Lee et al., 2010 (15)
Number of patients	35	302	33	94	9	15	27
Number of nodules	30	236	31	94	9	15	27
Nodule type	Cold	Cold	Cold + AFTN	Cold + AFTN	AFTN	Cold	Cold
Solid component (%)	0-100	0-100	> 30	> 30	60-100	> 50	10-50
Follow-up period (months)	1-18	1-41	6	12-24	6-17	6-8	6-38
V initial (mL)	6.3 2.2	6.13	27.7 3.8	24.5	15.0 3.1	7.5	14.0
VR1 (%)	47	58	33	54	36	49	-
VR6 (%)	64	85	51	-	71	80	92
VRlast (%)	-	84	-	79	75	-	97
Session (mean)	1	1-6 (1.4)	1	1-3 (1.4)	1-4 (2.2)	1	1-4 (1.6)
Electrode type	Internally cooled	Internally cooled	Multitined expandable	Multitined expandable	Internally cooled	Internally cooled	Internally cooled

Note. — AFTN = autonomously functioning thyroid nodule, V = volume, VR = volume reduction

Langzeitfollow-up von Knotenvolumina - Ergebnisse von 111 Patienten

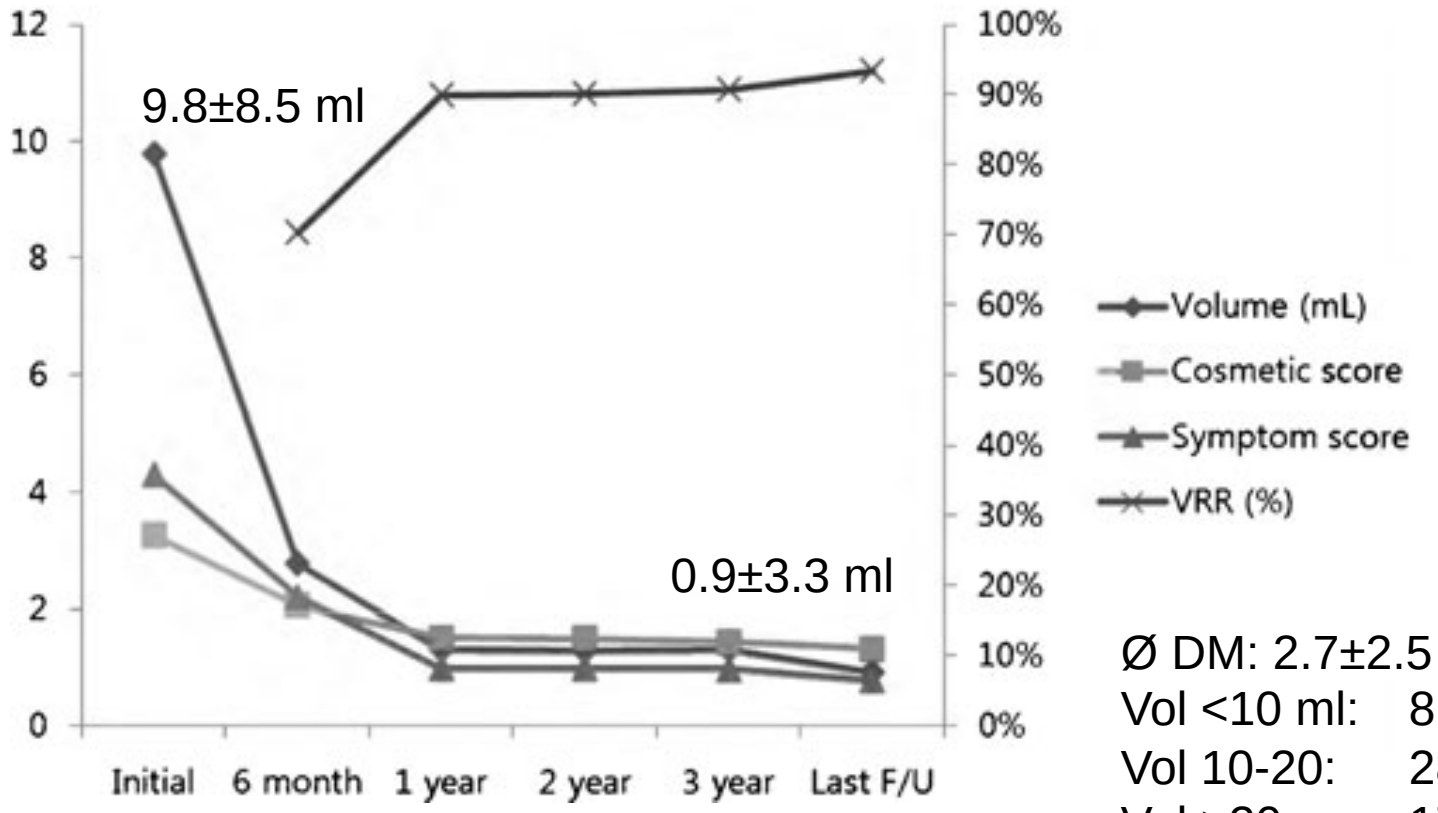

Ø DM: 2.7±2.5 (2-6 cm)
Vol <10 ml: 81 Pat
Vol 10-20: 28 Pat
Vol >20: 17 Pat
solider Anteil: 65%

Lim HJ, Baek JH et al. Eur Radiol 2013;23:1044-49

Alkohol- und Radiofrequenzablation in überwiegend zystischen Knoten sind gleichwertig

50 Patienten, randomisiert Alk.Abl. oder RFA
zystischer Knotenanteil >90%
nur 1-malige Behandlung aller Patienten

mittlere Volumsreduktion 96.9% (Alk.Abl.) und 93.3% (RFA)
deutliche Besserung funktioneller und kosmetischer Indizes
keine nennenswerten Komplikationen in bd. Gruppen
Anz. an Behandlungen: Alk.Abl. 1.2 ± 0.4 (1–2) vs RFA 1.7 ± 0.9 (1–3)

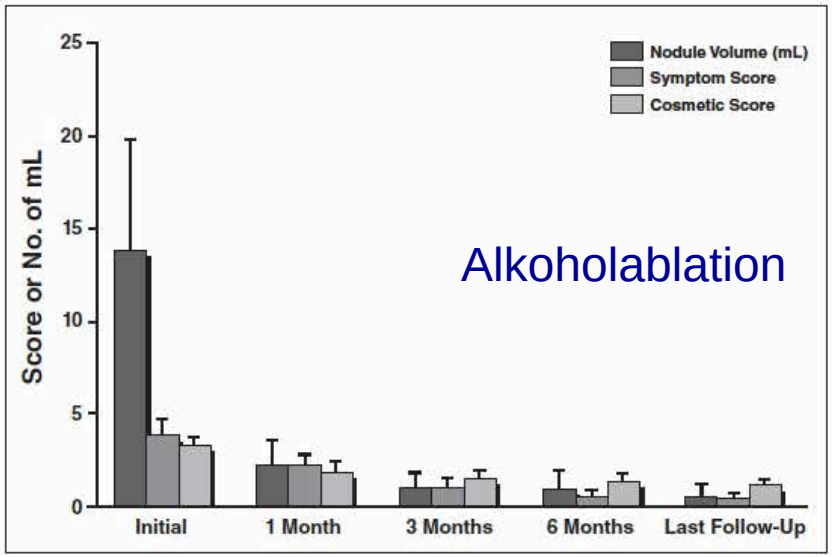

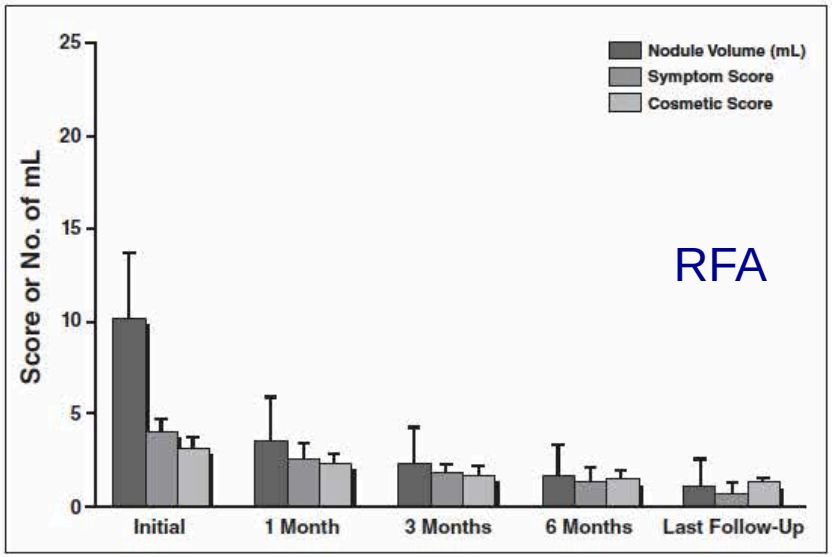

Sung JY, Baek JH et al. Radiology 2013;

Radiofrequenzablation der Schilddrüse Komplikationen

	Kim et al., 2006 (29)	Jeong et al., 2008 (2)	Deandrea et al., 2008 (26)	Spiezia et al., 2009 (28)	Baek et al., 2009 (25)	Baek et al., 2010 (24)	Lee et al., 2010 (15)	Total
Number of patients	30	236	31	94	9	15	27	442
Hematoma	1	5	-	-	-	-	1	7
Skin burn	1	-	-	-	-	-	-	1
Pain	1	13	Few	13	-	-	-	27
Elevation of fT4 level	3	-	-	-	-	-	-	3
Decreased TSH level	-	3	-	-	-	-	-	3
Hypothyroidism	-	-	-	-	1	-	-	1
Edema	-	-	3	-	-	-	-	3
Fever	-	-	-	5	-	-	-	5
Voice change	1	3	-	-	-	-	-	4

Komplikationen und Nebenwirkungen bei 1459 mit RFA behandelten Patienten

Complication or Side Effect	No. of Complications	Time of Detection (d)	Time to Recovery (d)
Major	20 (1.4)	1–180	1–90
Voice change	15 (1.02)	1–2	1–90
Nodule rupture	2 (0.14)	22–30	<30
Nodule rupture with abscess formation*	1 (0.07)	50	None
Hypothyroidism*	1 (0.07)	180	None
Brachial plexus injury	1 (0.07)	1	60
Minor	28 (1.92)	1–2	1–30
Hematoma	15 (1.02)	1	<30
Vomiting	9 (0.62)	1–2	1–2
Skin burn	4 (0.27)	1	<7
Side effect	46 (3.15)	1	1–2
Pain	38 (2.6)	1	1–2
Vasovagal reaction	5 (0.34)	1	1
Coughing	3 (0.21)	1	1

Note.—Number in parentheses is percentage of complications per total patients.

* Complications with remaining sequela.

Baek JH et al Radiology 2012; 262:335

Indikationen für RFA (Korean Society of Thyroid Radiology)

benigner, nicht toxischer Knoten

- lokale Probleme
- (Druck/Engegefühl, Schluckbeschwerden)
- kosmetisches Problem

dekompensiertes Autonomes Adenom

SD-Karzinomrezidiv

Gharib H et al. Review article on minimal invasive therapy for thyroid nodules

Nonsurgical, Image-Guided, Minimally Invasive Therapy for Thyroid Nodules

Hossein Gharib, MD, Laszlo Hegedus, MD, Claudio Maurizio Pacella, MD, Jung Hwan Baek, MD, and Enrico Papini, MD

Laszlo Hegedus, Department of Endocrinology & Metabolism, Odense University Hospital, 5000 Odense, Denmark; Jung Hwan Baek, Department of Radiology, University of Ulsan College of Medicine, Seoul, Korea; Claudio Pacella, Regina Apostolorum Hospital, Rome, Italy; Enrico Papini, Endocrinology Department, Regina Apostolorum Hospital, Albano Laziale, Rome, Italy

Conclusions: Surgery and radioiodine remain an established treatment for nodular goiters. However, the new image-guided minimally invasive approaches appear safe and effective, and can be used to treat symptomatic or enlarging thyroid masses.

J Clin Endocrinol Metab 2013;98:3949-57

Laserablation

Anregung von Atomen i. Gewebe d. Laser: Emittierung von Photonen
Nd-YAG Laser, 21 G Nadelführung, Laserfaser 3-400 um, 2-40Watt
Sphärische Koagulationsnekrose, 2 cm DM /Faser
1.0-1.8 cm Spacing bei größeren Knoten notwendig
Lokale Anästhesie erforderlich

40-50% Volumsreduktion nach 6, 12 Mon und 3 J
Gute Effektivität bei kleinen AA, TSH Normalisierung in 50%
Wiederholte Behandlungen bei größeren tox. Strumen

Prädominant zyst. Knt: effektiver als Aspiration alleine (68% vs. 18%)
Major complications: <1%
Analgetika in 5% erforderlich
30 Min mitttlere Behandlungszeit
Nd-YAG Laser: ca. 16.000 €; Nebenkosten sehr gering

Mikrowellenablation

rascher Temperaturanstieg im Gewebe
Mikrowellen werden von der „aktiven“ Spitze der Sonde freigesetzt
eine Erdung ist nicht notwendig

großer Sondendurchmesser (16G), Hautschnitt
sichere Ablation schwierig
Analgosedierung erforderlich

Volumenreduktion: <50% (9 Mon)

- in 40% subkapsuläre Hämatome
- 70% gaben Schmerzen während der Ablation an
- 30% Fieber (gering)

sollte stationär durchgeführt werden – höhere Kosten

Ultraschallablation

„high-intensity focused Ultrasound“ (HIFU)
Bündelung von US wellen führen zu lokaler Hyperthermie und Nekrose

Erfordert Analgosedierung
Ablatiert nur sehr kleine Einheiten
Lange Behandlungszeiten (1-mehrere Stunden)

bislang erst 1 **Pilotstudie** mit 1 autonomen Adenom (9x8 mm
-Umwandlung in zystische Läsion, Euthyreose

Feasibility Studie vor geplanter OP (wg. Knotenstruma):
- Nekroseareale hoch variabel (2-80%)

Zusammenfassung (1)

Nur wenige Patienten mit Knoten benötigen Behandlung

OP bleibt „standard of care“

manche Patienten für minimal invasive Techniken geeignet:

- aufgrund lokaler Symptomatik, oder
- aus kosmetischen Gründen

Minimal invasive Techniken sind effektiv und sicher

wenn von Erfahrenen durchgeführt

Gharib H et al. J Clin Endocrinol Metab 2013;98:3949-57

Zusammenfassung (2)

Zahlreiche Studien verfügbar vor allem für LAT und RFA

LAT und RFA ähnlich effektiv und ähnl. NW Spektrum

Rückgang des Knotenvolumens nahezu immer von Besserung der Beschwerden begleitet

Kosten/Nutzenanalysen weisen auf geringere Morbidität und Kosten im Vergleich zu SD-OP hin

insgesamt aber noch wenige head-to-head Studien

Autonom Adenome die nicht zu groß sind: gut behandelbar

Gharib H et al. J Clin Endocrinol Metab 2013;98:3949-57